OBS! Utskriven version kan vara ogiltig. Verifiera innehållet.

Gäller för: Diagnostik och service
Innehållsansvar: Yvonne Sundling, (yvosu3), Röntgensjuksköterska
Granskad av: Åke Bovaller, (akebo), Överläkare
Godkänd av: Hanne Wallström, (hansv11), Verksamhetschef
Giltig från: 2026-11-26
Giltig till: 2028-11-26

22A Bröstrygg degen

Förändringar sedan föregående version

Ny metodbeskrivning anpassad till Philips magnetkamera.

Us kod/Us namn	**M22000** **MR Bröstrygg**
Fältstyrka	1.5 och 3 Tesla
Indikation	Diskbråck
Förberedelser	Id och frågeformulär Pat byter om till vit skjorta Hörselskydd och alarmklocka
Patientposition	Pat ligger på rygg med huvudet först. Kudde under knän om så önskas.
Centrering	Lite nedom jugulum, dens skall vara med
Spole	Inbyggd ryggspole
Kontrastmedel	
Läkemedel	
Efterbearbetning	

VÄSTRA GÖTALANDSREGIONEN

Dokumentation	I de fall kriterier för undersökningen inte uppnås skall anledningen till detta dokumenteras i aktuell remiss.
MR-säkerhet	Om ja på på frågeformuläret. Ev implantat, kontrollera med SU Fysiker Tel: 031-3424417

Sekvenser/kriterier

Sekvens	**Snitt-plan**	**Snitt-tjocklek**	**Täckningsområde, vinkling, m.m. (kriterier)**
Survey			
Koträknare	SAG	4mm	Ovan dens – Th12
T2 Dixon	SAG	4mm	Vinkla efter lutning på ryggen på sag och cor-bilden. C7-L1
T1 tse	SAG	4mm	Som ovan
T2 tse	TRA	4mm	Över patologi

Sagitell

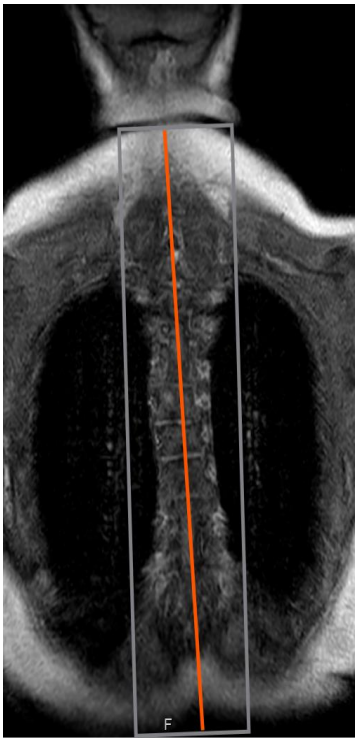



Hängningsprotokoll

1 ny undersökning

Koträ-knare	T2 dixon sag	T1 sag	T2 tra	

1 ny 1 gammal undersökning (samma på skärm 2 med tidigare us)

T2 dixon sag	T1 sag		
Koträ-knare	T2 tra		

OBS! Utskriven version kan vara ogiltig. Verifiera innehållet.

Information om handlingen

Handlingstyp: Rutin

Gäller för: Diagnostik och service

Innehållsansvar: Yvonne Sundling, (yvosu3), Röntgensjuksköterska

Granskad av: Åke Bovaller, (akebo), Överläkare

Godkänd av: Hanne Wallström, (hansv11), Verksamhetschef

Dokument-ID: SV9045-48892422-94

Version: 1.0

Giltig från: 2026-11-26

Giltig till: 2028-11-26