OBS! Utskriven version kan vara ogiltig. Verifiera innehållet.



Gäller för: Diagnostik och service
Innehållsansvar: Yvonne Sundling, (yvosu3), Röntgensjuksköterska
Granskad av: Helena Markström, (helab5), Överläkare
Godkänd av: Hanne Wallström, (hansv11), Verksamhetschef
Giltig från: 2026-11-26
Giltig till: 2028-11-26

# 71B Fotled Tumör-infektion

## Förändringar sedan föregående version

Ny metodbeskrivning anpassad till Philips magnetkamera.

| | |
|---|---|
| **Us kod/Us namn** | **M71900**<br>**MR Fotled utan och med iv kontrast** |
| **Fältstyrka** | 1.5 och 3 Tesla |
| **Indikation** | Tumör, abcess |
| **Förberedelser** | Id och frågeformulär<br>Pat byter om till vit skjorta<br>Hörselskydd och alarmklocka<br>Venflon<br>Krea: Länk till PM |
| **Patientposition** | Pat ligger på rygg med fötterna först<br>Foten positioneras i fotspolen med kudde under fotsulan, så foten är flexad. |
| **Centrering** | Fotleden |
| **Spole** | Fot/Ankel spole |
| **Kontrastmedel** | Gadovist 0,1 ml x kroppsvikt el<br>Clariscan 0,2 ml x kroppsvikt |



VÄSTRA GÖTALANDSREGIONEN

| | |
|---|---|
| **Läkemedel** | |
| **Efterbearbetning** | |
| **Dokumentation** | I de fall kriterier för undersökningen inte uppnås skall anledningen till detta dokumenteras i aktuell remiss. |
| **MR-säkerhet** | Om ja på frågeformuläret.<br>Ev implantat, kontrollera med SU Fysiker<br>Tel: 031-3424417 |

## Sekvenser/kriterier

| Sekvens | Snitt-plan | Snitt-tjocklek | Täckningsområde, vinkling, m.m. (kriterier) |
|---|---|---|---|
| **Survey Sida** | | | Planera i tre plan |
| **T1 tse** | TRA | 3mm | Vinklas efter talus övre kant på cor-bilden, och efter plantarsenan på sag-bilden.<br>Täck aktuellt område |
| **Stir tse** | SAG | 3mm | Längs med talus på tra-bilden.<br>Längs med tibia på cor-bilden.<br>Täck aktuellt område. |
| **PD spair** | SAG | 3mm | Som ovan sag |
| **T1 spir** | TRA | 3mm | Som ovan tra |
| **Kontrast** | | | |
| **T2 tse** | TRA | 3mm | Som ovan tra |

| | | | |
|---|---|---|---|
| **T1 tse spir** | TRA | 3mm | Som ovan tra |
| **T1 tse spir** | COR | 3mm | Vinkelrät mot malleolerna på tra-bilden. Över aktuellt område eller tom os naviculare. |
| **T1 tse spir** | SAG | 3mm | Som ovan sag |

**Tranversell**

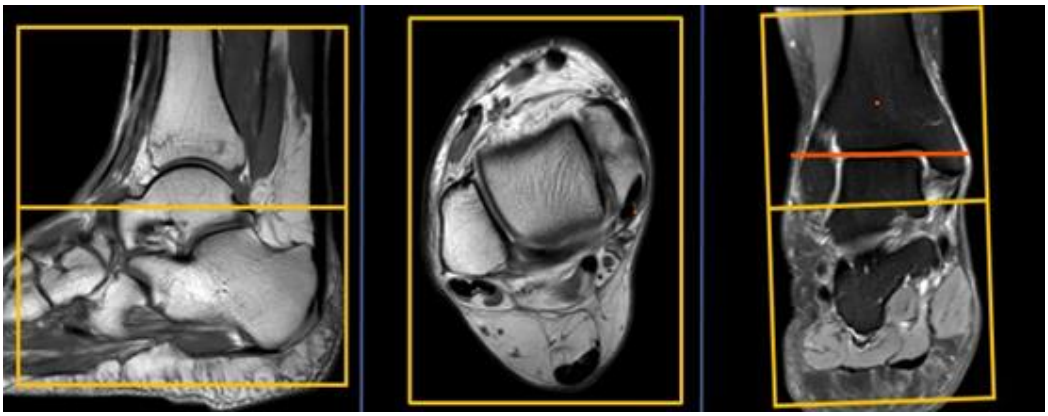

**Sagitell**

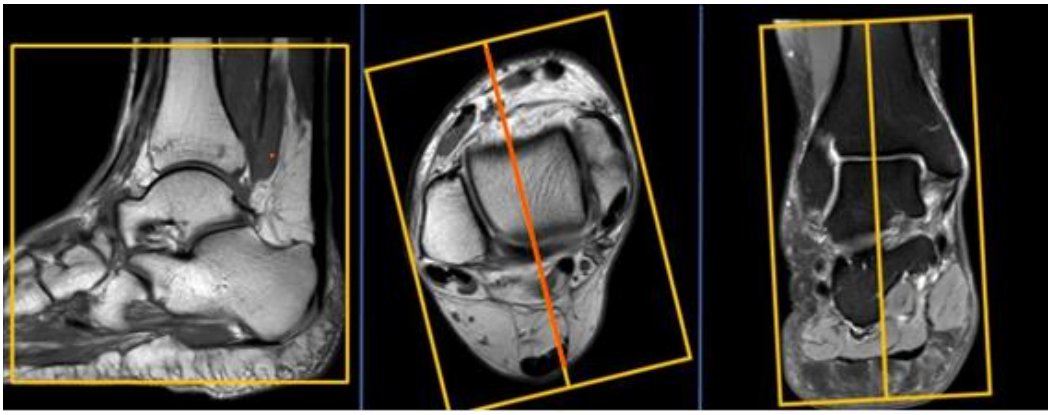

**Coronal**

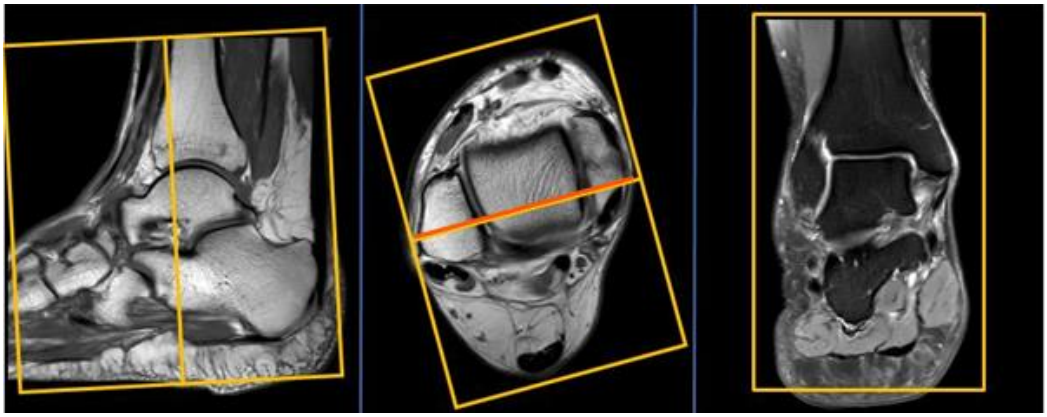

## Hängningsprotokoll

### 1 ny undersökning

| | | | |
|---|---|---|---|
| PD spair sag | STIR sag | T1GD spir sag | T1GD spir cor |
| T2 tra | T1 tra | T1 spir tra | T1GD spir tra |

### 1 ny 1 gammal undersökning (samma på skärm 2 med tidigare us)

| | | |
|---|---|---|
| PD spair sag | STIR sag | |
| T2 tra | T1 tra | T1 spir tra |
| T1GD spir tra | T1GD spir sag | T1GD spir cor |

OBS! Utskriven version kan vara ogiltig. Verifiera innehållet.

# Information om handlingen

**Handlingstyp**: Rutin

**Gäller för**: Diagnostik och service

**Innehållsansvar**: Yvonne Sundling, (yvosu3), Röntgensjuksköterska

**Granskad av:** Helena Markström, (helab5), Överläkare

**Godkänd av:** Hanne Wallström, (hansv11), Verksamhetschef

**Dokument-ID**: SV9045-48892422-92

**Version**: 1.0

**Giltig från:** 2026-11-26

**Giltig till:** 2028-11-26