

21A Plexus brachialis översikt

Förändringar sedan föregående version

Ny metodbeskrivning anpassad till Philips magnetkamera.

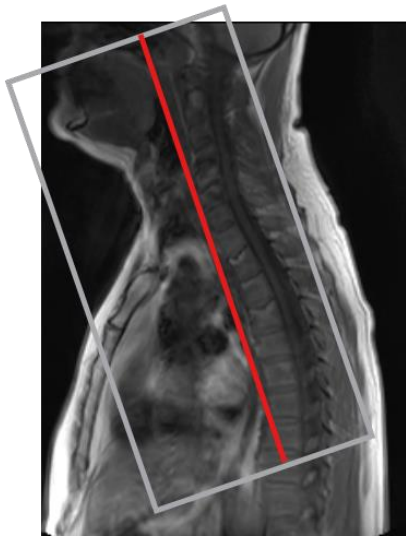
Us kod/Us namn	M21000 MR Thoraxsapertur
Fältstyrka	1.5 och 3 Tesla.
Indikation	Nervskada.
Förberedelser	<ul style="list-style-type: none">• Id och frågeformulär.• Pat byter om till vit skjorta.• Hörselskydd och alarmklocka.
Patientposition	Pat ligger på rygg med huvudet först.
Centrering	Jugulum.
Spole	Anterior.
Kontrastmedel	
Läkemedel	
Efterbearbetning	MIP på NerveVIEW

Dokumentation	I de fall kriterier för undersökningen inte uppnås skall anledningen till detta dokumenteras i aktuell remiss.
MR-säkerhet	Om ja på frågeformuläret. Ev implantat, kontrollera med SU Fysiker Tel: 031-3424417

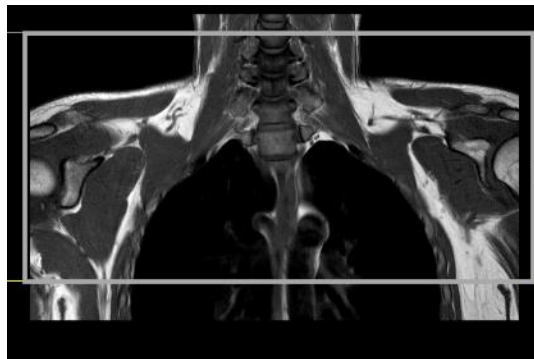
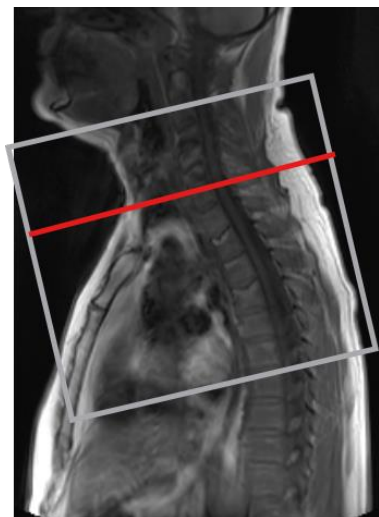Sekvenser/kriterier

Sekvens	Snitt-plan	Snitt-tjocklek	Täckningsområde, vinkling, m.m. (kriterier)
Survey			Planeras i tre plan, dens vara med.
T2 NerveVIE W	COR	2.4mm	Vinkla parallellt med halskotpelaren. (främre kanten C6). From medulla och ventralt fram till sternoclavikularlederna. Axillerna skall vara med.
T1 tse	COR	3.5mm	Som ovan cor.
T1 tse	TRA	3.5mm	Parallellt med övre ändplattan C6. From C4-TH5. Axillerna skall vara med.
OBS! Alla sekvenser vinklas rakt i tre plan			

Coronal



Transversell



Hängningsprotokoll

1 ny undersökning

Nerve view cor	MIP cor	T1 cor	T1 tra
-------------------	---------	--------	--------

1 ny 1 gammal undersökning (samma på skärm 2 med tidigare us)

Nerv cor	MIP cor		
T1 cor	T1 tra		

Information om handlingen

Handlingstyp: Rutin

Gäller för: Diagnostik och service

Innehållsansvar: Yvonne Sundling, (yvosu3),
Röntgensjuksköterska

Granskad av: Helena Markström, (helab5), Överläkare

Godkänd av: Hanne Wallström, (hansv11), Verksamhetschef

Dokument-ID: SV9045-48892422-41

Version: 1.0

Giltig från: 2026-01-20

Giltig till: 2028-01-20