

Gäller för: Diagnostik och service

Giltig från: 2026-01-20

Innehållsansvar: Yvonne Sundling, (yvosu3), Röntgensjuksköterska

Giltig till: 2028-01-20

Granskad av: Helena Markström, (helab5), Överläkare

Godkänd av: Hanne Wallström, (hansv11), Verksamhetschef

21B Plexus brachialis GD

Förändringar sedan föregående version

Inga.

Us kod/Us namn	M21900 MR Thoraxsapertur utan och med iv kontrast
Fältstyrka	1.5 och 3 Tesla.
Indikation	Tumör, infektion eller abcess.
Förberedelser	<ul style="list-style-type: none">• Id och frågeformulär• Pat byter om till vit skjorta• Hörselskydd och alarmklocka• Venflon: Rel GFR på pat över 70år och riskpatienter Krea <3 mån, fråga dr GF<30 Markera eventuellt aktuellt område med E-vitamin.
Patientposition	Pat ligger på rygg med huvudet först.
Centrering	Jugulum.
Spole	Anterior.

Kontrastmedel	Gadovist 0,1 ml x kroppsvikt el Clariscan 0,2 ml x kroppsvikt
Läkemedel	
Efterbearbetning	
Dokumentation	I de fall kriterier för undersökningen inte uppnås skall anledningen till detta dokumenteras i aktuell remiss.
MR-säkerhet	Om ja på frågeformuläret. Ev implantat, kontrollera med SU Fysiker Tel: 031-3424417

Sekvenser/kriterier

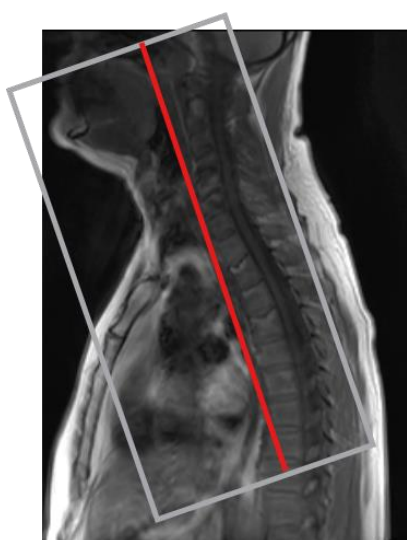
Sekvens	Snitt-plan	Snitt-tjocklek	Täckningsområde, vinkling, m.m. (kriterier)
Survey			Planeras i tre plan, dens vara med.
T2 NerveView	COR	2.4mm	Vinkla parallellt med halskotpelaren. (främre kanten C6). From medulla och ventralt fram till sternoclavikularlederna. Axillerna skall var med.
T1 tse	COR	3.5mm	Som ovan cor.
T1 tse	TRA	3.5mm	Parallellt med övre ändplattan C6. From C4-TH5. Axillerna skall vara med.

OBS! Utskriven version kan vara ogiltig. Verifiera innehållet.

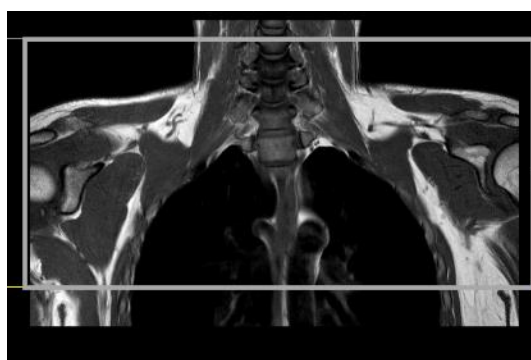
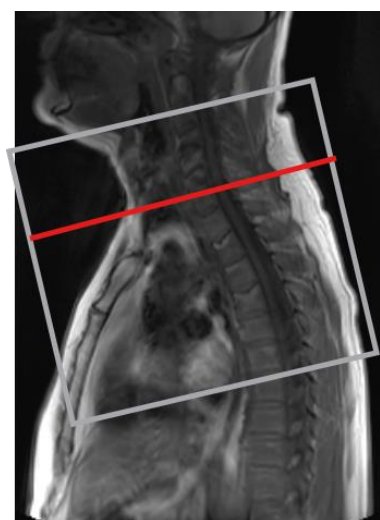
Kontrast			
T1 Dixon	COR	3.5mm	Som ovan cor
T1 Dixon	TRA	3.5	Som ovan tra

OBS! Alla sekvenser vinklas rakt i tre plan

Coronal



Transversell



Hängningsprotokoll

1 ny undersökning

Nerv view cor	MIP cor	T1 cor	T1 tra
		T1 dixon cor	T1 dixon cor

1 ny 1 gammal undersökning (samma på skärm 2 med tidigare us)

Nerv view cor	MIP cor	T1 cor
T1 tra	T1 dixon cor	T1 dixon tra

Information om handlingen

Handlingstyp: Rutin

Gäller för: Diagnostik och service

Innehållsansvar: Yvonne Sundling, (yvosu3),
Röntgensjuksköterska

Granskad av: Helena Markström, (helab5), Överläkare

Godkänd av: Hanne Wallström, (hansv11), Verksamhetschef

Dokument-ID: SV9045-48892422-40

Version: 1.0

Giltig från: 2026-01-20

Giltig till: 2028-01-20