

44H Lever Hemangiom

Förändringar sedan föregående version

Ny metodbeskrivning anpassad till Philips magnetkamera.

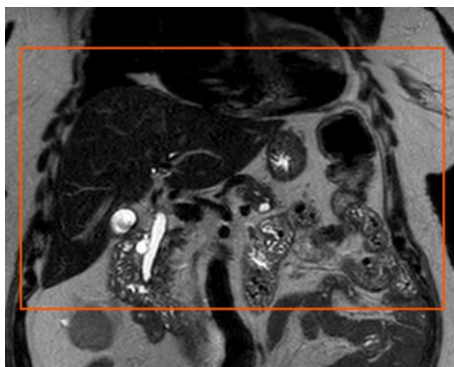
Us kod/Us namn	M44902 MR Lever utan och med iv kontrast, flerfas
Fältstyrka	1.5 och 3 Tesla
Indikation	Karakterisering av fokala leverlesioner inkl hemangiom
Förberedelser	<ul style="list-style-type: none">• Svält 3 tim• Id och frågeformulär• Pat byter om till vit skjorta• Hörselskydd och alarmklocka• Venflon: Rel GFR på pat över 70år och riskpatienter. Krea<3 mån, fråga dr GFR<30
Patientposition	Pat ligger på rygg med fötterna först Liten kudde under benen, Vital Eye
Centrering	Över lever

Spole	Anterior
Kontrastmedel	Clariscan 0,2 ml x kroppsvikt Hastighet: 2ml/sek
Läkemedel	
Efterbearbetning	
Dokumentation	I de fall kriterier för undersökningen inte uppnås skall anledningen till detta dokumenteras i aktuell remiss.
MR-säkerhet	Om ja på frågeformuläret. Ev implantat, kontrollera med SU Fysiker Tel: 031-3424417

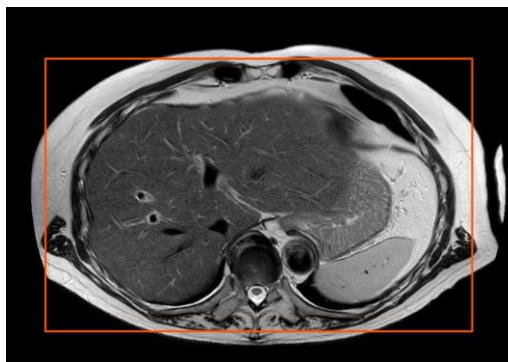
Sekvenser/kriterier

Sekvens	Snitt-plan	Snitt-tjocklek	Täckningsområde, vinkling, m.m. (kriterier)
Survey		10mm	
T2SSh	COR	3mm	Levertoppen till nedom levern
T1 Dixon-IOW	TRA	4mm	Hela levern i 3 plan
DWI	TRA	5mm	Som ovan tra
Kontrast			
T1 Dixon	TRA	4mm	Artär, 60sek och 3 min
T1 Dixon	COR	4mm	Som ovan cor
T2 MVXD	TRA	4mm	Som ovan tra
T1 Dixon	TRA	4mm	10 min

Tranversell

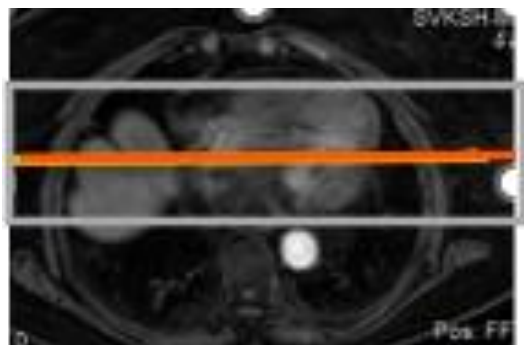


Coronal

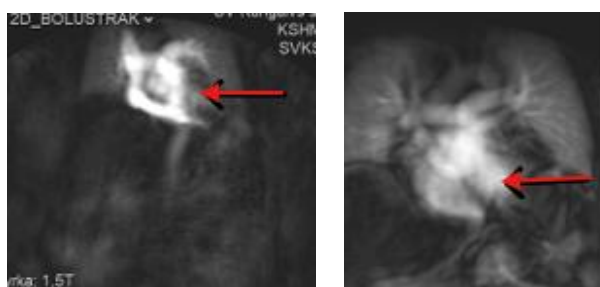


Bolustrack

- Skriv in kontrasten på ikonen spruta
- Dubbelklicka på bolustrack. Centrera över vänster kammare på en tra bild



- Accept, Start. Får en bild, ge kontrast.
- När kontrast i vänster kammare



- Tryck proceed
- När expirationsknappen blir synlig, tryck på den
- En röst ber patienten andas in, andas ut och håll andan
- När pat har andats ut tryck start

Hängningsprotokoll

1 ny undersökning

T2 cor	T2 tra	
T1 Dixon	T1 Dixon	T1 Dixon
Diff tra	Diff adc	

T1 Dixon	D1 artär	T1 60 sek
T1 cor	T1 3 min	T1 10 min

1 ny 1 gammal undersökning (samma på skärm 2 med tidigare us)

T2 cor	T2 tra	
T1 Dixon	T1 Dixon	T1 Dixon
Diff tra	Diff adc	

T1 Dixon	T1 artär	T1 60 sek
T1 cor	T1 3 min	T1 10 min

Information om handlingen

Handlingstyp: Rutin

Gäller för: Diagnostik och service

Innehållsansvar: Yvonne Sundling, (yvosu3),
Röntgensjuksköterska

Granskad av: Helena Markström, (helab5), Överläkare

Godkänd av: Hanne Wallström, (hansv11), Verksamhetschef

Dokument-ID: SV9045-48892422-34

Version: 1.0

Giltig från: 2025-12-03

Giltig till: 2027-12-03