

Gäller för: Verksamhet Radiologi

Giltig från: 2026-05-12

Innehållsansvar: Jiaye Cui, (jiacu1), Röntgensjuksköterska

Giltig till: 2028-04-22

Granskad av: Flera granskare finns - se eftersättsblad

Godkänd av: Caroline Sandahl Molinder, (carwe12), Verksamhetschef

Mammografi på män

Förändringar sedan föregående version

Tillägg: bildtagningsrutin inför plastikoperation av gynecomasti.

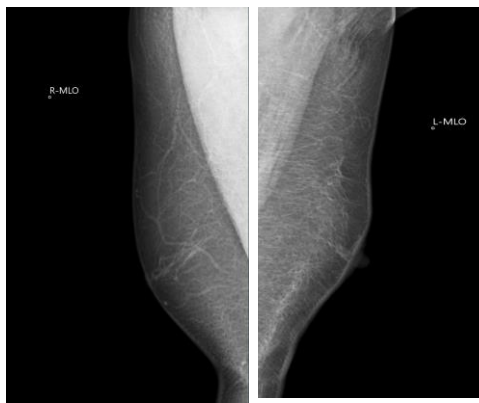Syfte	Rutin för sjuksköterska och röntgensjuksköterska vid bildtagning på män.
Us kod/Us namn	66000//Mammografi klinisk
Indikation	Män med palpationsfynd och/eller misstanke om gynecomasti.
Förberedelser	Läs remissanteckning och ev. tidigare undersökningar. Hämta patient i worklist. ID-kontroll skall utföras på undersökningsrummet. Starta och signera undersökning i PACS. Markera palpationsfynd med markör/glaspärla. Välj kompressionsplatta anpassad till bröststorlek.

Bildtagning/Projektioner

MLO bilateralt vid klinisk undersökning

Position	Patienten står med framsidan mot apparaten. Patienten böjer sig nu fram mot detektorn och armen/axeln placeras avslappnat på detektorplattans övre kant. Placera bröstet på detektorplattan. Dra bröstet framåt. Se till att bröstvårtan är i profil och komprimera.
-----------------	-------------------------------------------------------------------------------------------------------------------------------------------------------------------------------------------------------------------------------------------------------------------------------------------

Vinkel	Röntgenröret vinklat 60°
Kriterier	Mamillen i profil. M.Pectoralis ska synas och ner till mamillnivå. Submammara vinkeln visualiserad. Fettvävnad posterior. Bröstets yttre konturer ska kunna följas.



CC aktuell sida och MLO bilateral vid bildtagning inför plastikoperation av gynecomasti.

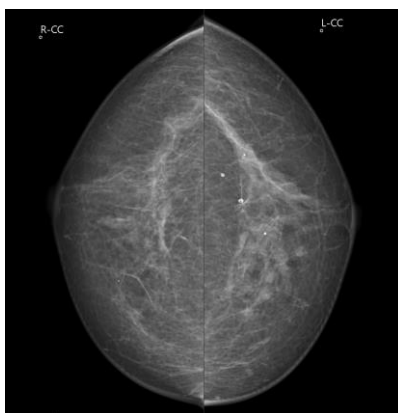
Position	Patienten står med framsidan mot apparaten. Låt patienten ta ett litet steg bakåt och därefter luta sig in mot detektorplattan. Placera bröstet mitt på detektorplattan. När bröstet är korrekt placerat, dra i bröstet och se till att bröstvårtan är i profil. Axlarna ska vara avslappnade. Bröstet komprimeras uppifrån och ned mot detektorplattan.
Vinkel	0°

Kriterier CC

Hela bröstet avbildat, både medial- och lateralsidan med. Bröstvårtan i profil.

Om möjligt ska pectoralmuskeln vara med (som en skugga).

Väl komprimerat bröst.



Strålskydd

Strålsäkerhet

Dokumentation

Om kriterier inte uppnås för undersökning ska anledning dokumenteras i aktuell remiss

Övrigt

Referenser

Information om handlingen

Handlingstyp: Rutin

Gäller för: Verksamhet Radiologi

Innehållsansvar: Jiaye Cui, (jiacu1), Röntgensjuksköterska

Granskad av: Helena Ruusvik Bergendahl, (helru1), Överläkare,
Carina Tordsson, (carto3), Verksamhetsutvecklare

Godkänd av: Caroline Sandahl Molinder, (carwe12),
Verksamhetschef

Dokument-ID: SU9802-1816834204-997

Version: 8.0

Giltig från: 2026-05-12

Giltig till: 2028-04-22