

Gäller för: Verksamhet Radiologi

Giltig från: 2025-05-21

Innehållsansvar: Jiaye Cui, (jiacu1), Röntgensjuksköterska

Giltig till: 2027-05-19

Godkänd av: John Brandberg, (johbr4), Verksamhetschef

Mammografi Tilläggsbild Tomosyntes

Us kod/Us namn

66 059// Mammografiutredning selekterad

66 061//Mammografi med tomosyntes

Indikation

Diagnostisera förändringar och utesluta malignitet.

Komplettera övrig bildtagning vid utredning av selektionsutredningar samt återkallade patienter.

Förberedelser

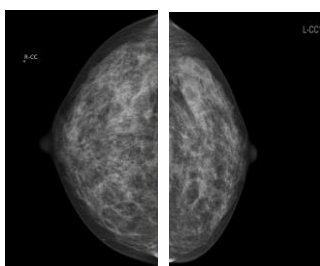
- Granska remiss och ev. tidigare undersökningar, se läkares anteckning om bildtagning och projektion.
- Byt till tomosyntes kompressionsplatta samt ansiktsskydd till tomosyntes.
- Hämta patient i worklist.
- ID-kontroll skall utföras på undersökningsrummet.
- Starta och signera undersökning i PACS.
- Informera patient om att röntgenröret och ansiktsskyddet kommer att röra sig från ena till andra sidan. Informera patient att stå stilla under bildtagning.

Bildtagning/Projektioner

OBS! Pedalen ska hållas ner så länge att apparater exponerar och framtill att kompressionsplattan släpper.

CC – aktuell sidan

Position



Patienten står med framsidan mot apparaten. Låt kvinnan ta ett litet steg bakåt och därefter luta sig in mot detektorplattan.

Placera bröstet mitt på detektorplattan. När bröstet är korrekt placerat, dra i bröstet och se till att bröstvårtan är i profil. Axlarna ska vara avslappnade.

Bröstet komprimeras uppifrån och ned mot detektorplattan.

Vinkel

0°

Kriterier CC

Hela bröstet avbildat, både medial- och lateralsidan med. Bröstvårtan i profil.

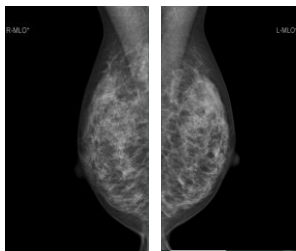
Om möjligt ska pectoralismuskeln vara med (som en skugga).

Väl komprimerat bröst.

Ingen veckbildning.

MLO – aktuell sidan

Position



Patienten står med framsidan mot apparaten.

Patienten böjer sig nu fram mot detektorn och armen/axeln placeras avslappnat på detektorplattans övre kant. Placera bröstet på detektorplattan.

Dra bröstet framåt. Se till att bröstvårtan är i profil och komprimera.

Vinkel

Röntgenröret vinklat 60°

Kriterier MLO

Mamillen i profil.

M.Pectoralis ska synas och ner till mamillnivå.

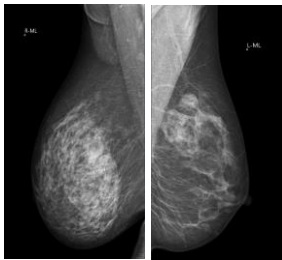
Submammara vinkeln visualiserad.

Fettvävnad posterioert.

Bröstets yttre konturer ska kunna följas.

ML – aktuell sidan

Position



Patienten står med framsidan mot apparaten.

Patienten böjer sig nu fram mot detektorn och armen/axeln placeras avslappnat på detektorplattans övre kant.

Placera bröstet på detektorplattan.

Dra bröstet framåt. Se till att bröstvårtan är i profil och komprimera.

Vinkel

Röntgenröret vinklat 90°

Kriterier ML

Bröstmuskeln (musculus pectoralis major) ska synas ned till mamillen. Tydlig övergång.

Bröstvårtan i profil.

Ej slokande bröst. Väl komprimerat bröst.

Ingen veckbildning.

Strålskydd

<https://insidan.vgregion.se/forvaltningar/su/vard/medicinsk-diagnostik/stralsakerhet/>

Dokumentation

Om kriterier inte uppnås för undersökning ska anledning dokumenteras i aktuell remiss

Övrigt

Referenser

Information om handlingen

Handlingstyp: Rutin

Gäller för: Verksamhet Radiologi

Innehållsansvar: Jiaye Cui, (jiacu1), Röntgensjuksköterska

Godkänd av: John Brandberg, (johbr4), Verksamhetschef

Dokument-ID: SU9802-1816834204-943

Version: 3.0

Giltig från: 2025-05-21

Giltig till: 2027-05-19