

Gäller för: Verksamhet Radiologi

Giltig från: 2025-01-31

Innehållsansvar: Kristina Eriksson, (krier6), Röntgenassistent

Giltig till: 2027-01-15

Granskad av: Flera granskare finns - se eftersättsblad

Godkänd av: John Brandberg, (johbr4), Verksamhetschef

Ländrygg

Fraktur, Felställning, Degenerativa förändringar, RA, Kotkompression, Preop, Spondylos

Us kod/Us namn 623000 – Ländrygg

Indikation Fraktur, Felställning, Degenerativa förändringar, RA, Kotkompression, Preop, Spondylos
Vridningar tas endast vid spondolysfrågeställning

Förberedelser Granska remiss och ev. tidigare undersökningar
ID-kontroll skall utföras på undersökningsrummet
Längd och vikt skall tillfrågas samt dokumenteras i RIS
Avlägsna föremål som skymmer us-området
Kompression skall användas. Dock ej på frakturer, nyopererade eller gravida.
Graviditet skall tillfrågas fertila kvinnor (15–45 år)
Om gravid skall radiolog bedöma huruvida undersökningen är berättigad eller ej
Gonadskydd skall ej användas
Använd ev. blyhagel som markör i de fall det behövs
Sätt sidomarkering
Ev medföljande som närvarar i rummet vid bildtagning skall bära strålskydd

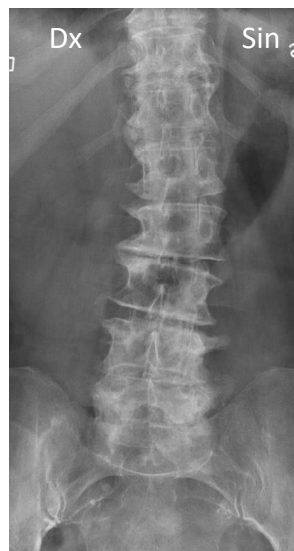Kontrastmedel Nej

Bildtagning/Projektioner

Vid behov tages övergång bröst-ländrygg.

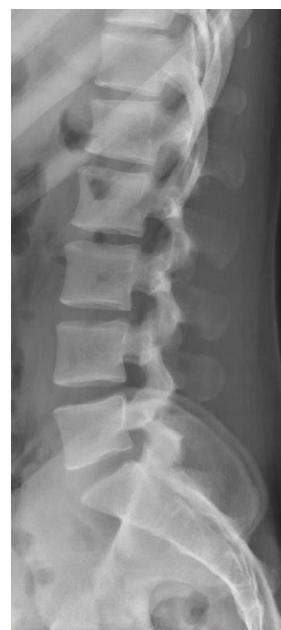Frontal

Position	Patienten ligger på rygg med en kudde under knäna
Centrering	3–4 fingrar ovanför crista iliaca
Vinkel	0°
Kriterier	Hela ländryggen samt SI-leder skall vara med
FFA	110 cm



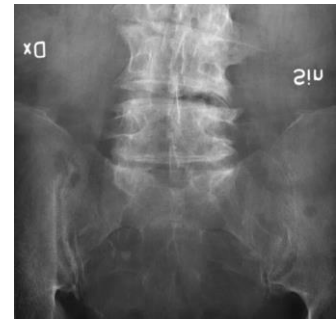
Sida

Position	Patienten ligger på sidan med en kudde mellan knäna
Centrering	3 - 4 fingrar ovanför crista iliaca
Vinkel	0°
Kriterier	Hela ländryggen skall vara med
FFA	110 cm



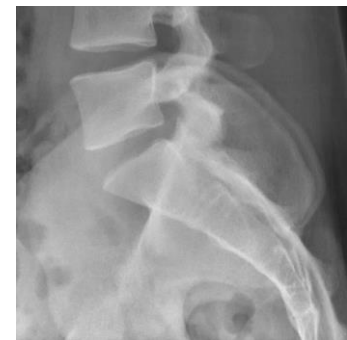L5 Frontal

Position	Patienten ligger på rygg med en kudde under knäna
Centrering	3 - 4 fingrar nedanför crista iliaca
Vinkel	20°gr kaudalt
Kriterier	L5-kotan samt SI-leder skall vara med
FFA	110 cm



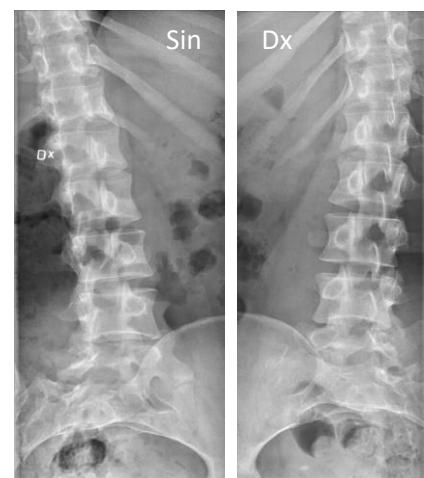L5 Sida

Position	Patienten ligger på sidan med en kudde mellan knäna
Centrering	3 - 4 fingrar nedanför crista iliaca
Vinkel	ev. 5° gr kraniellt
Kriterier	Rak sida in i leden mellan L5 och S1
FFA	110 cm



Bilaterala Vridningar *Endast vid spondylos frågeställning*

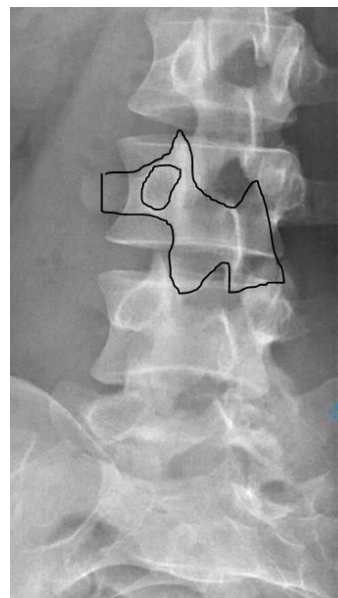
Position	Patienten ligger på rygg med en kudde under knäna. Vrid patienten ca 30° åt varje håll, så kallade "hundbilder"
Centrering	Som frontal men ca 5 cm åt den sidan som är uppvriden för att ryggen ska avbildas centralt i bilden
Vinkel	0°
Kriterier	Hela ländryggen skall vara med
FFA	110 cm



Förtydligande av position och kriterier:

Vridningar

Se hunden



Strålskydd

Se under rubriken förberedelser

Dokumentation

Om kriterier inte uppnås för undersökning skall anledning dokumenteras i aktuell remiss

Ansvar

Första linjens chef ansvarar för att rutinen sprids och gör den känd inom verksamheten. Berörda medarbetare ansvarar för att efterleva rutinen och rapporterar förekommande avvikelser i MedControl Pro (MCP).

Övrigt

Ansvarig röntgensjuksköterska granskar och kvalitetssäkrar bilder

Bilder skickas till BFR

Referens

[Strålsäkerhet](#)

Information om handlingen

Handlingstyp: Rutin

Gäller för: Verksamhet Radiologi

Innehållsansvar: Kristina Eriksson, (krier6), Röntgenassistent

Granskad av: Asmaa Imam, (asmei1),
Specialröntgensjuksköterska, Andreia Miron, (andmi2),
Överläkare

Godkänd av: John Brandberg, (johbr4), Verksamhetschef

Dokument-ID: SU9802-1816834204-881

Version: 7.0

Giltig från: 2025-01-31

Giltig till: 2027-01-15