

Gäller för: Verksamhet Radiologi  
Innehållsansvar: Kristina Eriksson, (krier6), Röntgenassistent  
Granskad av: Flera granskare finns - se eftersättsblad  
Godkänd av: John Brandberg, (johbr4), Verksamhetschef

Giltig från: 2025-03-03  
Giltig till: 2027-02-20

# Lårben

## Fraktur, Kontroll, Degenerativa förändringar

**Us kod/Us namn** 641000D/641000S – Lårben, höger/vänster

**Indikation** Fraktur, Kontroll, Degenerativa förändringar

**Förberedelser**

Granska remiss och ev. tidigare undersökningar

ID-kontroll skall utföras på undersökningsrummet

Längd och vikt skall tillfrågas samt dokumenteras i RIS

Avlägsna föremål som skymmer us-området

Kompression skall användas. Dock ej på frakturer, nyopererade eller gravida.

Graviditet skall tillfrågas fertila kvinnor (15–45 år)

Om gravid skall radiolog bedöma huruvida undersökningen är berättigad eller ej

Gonadskydd skall användas på pojkar/män under 50 år, om inte gonadskyddet riskerar att dölja diagnostisk information eller riskerar att påverka dosautomatiken.

Använd ev. blyhagel som markör i de fall det behövs

Sätt sidomarkering

Ev medföljande som närvarar i rummet vid bildtagning skall bära strålskydd

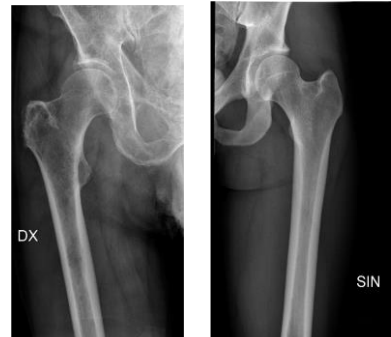**Kontrastmedel** Nej

## Bildtagning/Projektioner

OBS! Vid kontroll: Endast frakturområde inklusive den närmaste leden

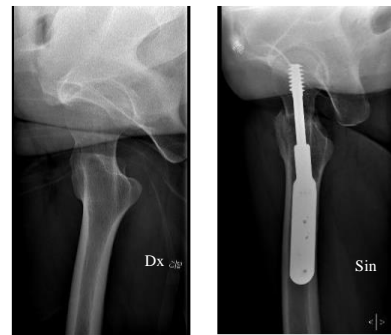
### Övre Frontal

Position	Patienten ligger på rygg med aktuellt ben inåtvridet
Centrering	Några cm nedanför trochanter major.
Vinkel	0°
Kriterier	Hela caput femoris skall vara med samt så långt ner på femur som det går Övre och nedre frontalbilder överlappar varandra.
FFA	110 cm



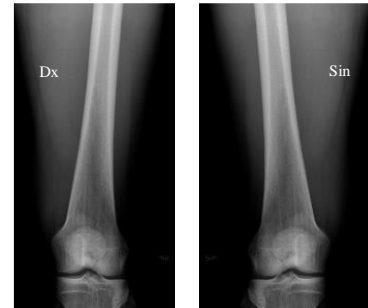
### Höftaxial

Position	Bilden tas horisontellt. Patienten ligger på rygg med aktuellt ben inåtvridet Lyft upp patientens ej aktuella ben
Centrering	Några cm nedanför trochanter major samt mitt i femur.
Vinkel	Horisontell bild, vinkel ca 30°
Kriterier	Hela caput femoris skall vara med samt så långt ner på femur som det går. Höftaxial och sidobild överlappar varandra.
FFA	110 - 165 cm



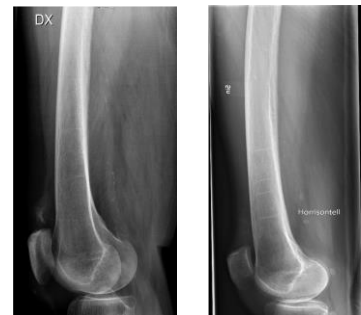### **Nedre Frontal**

Position	Patienten ligger på rygg med rakt ben och patella centrerad över femur.
Centrering	Några centimeter ovanför knäleden.
Vinkel	0
Kriterier	Nedre delen av lårbenet inklusive knäleden ska vara med på bild. Övre och nedre frontalbilder överlappar varandra.
FFA	110 cm



### **Sida**

Position	Patienten ligger rakt på aktuell sida med något böjt ben. Det icke aktuella benet ligger på en kudde framför det aktuella. Om patienten ej kan ligga på den aktuella sidan, tas bilden horisontellt.
Centrering	Några centimeter ovanför knäleden.
Vinkel	0
Kriterier	Nedre delen av lårbenet inklusive knäleden. Höftaxial och sidobild skall överlappa varandra. Om bilden tas horisontellt markera ”Horisontell” på bilden.
FFA	110 cm



<b>Strålskydd</b>	Se under rubriken förberedelser
<b>Dokumentation</b>	Om kriterier inte uppnås för undersökning skall anledning dokumenteras i aktuell remiss
<b>Ansvar</b>	Första linjens chef ansvarar för att rutinen sprids och gör den känd inom verksamheten. Berörda medarbetare ansvarar för att efterleva rutinen och rapporterar förekommande avvikelser i MedControl Pro (MCP).
<b>Övrigt</b>	Ansvarig röntgensjuksköterska granskar och kvalitetssäkrar bilder Bilder skickas till BFR
<b>Referens</b>	<a href="#">Strålsäkerhet</a>

# Information om handlingen

**Handlingstyp:** Rutin

**Gäller för:** Verksamhet Radiologi

**Innehållsansvar:** Kristina Eriksson, (krier6), Röntgenassistent

**Granskad av:** Asmaa Imam, (asmei1),  
Specialröntgensjuksköterska, Andreia Miron, (andmi2),  
Överläkare

**Godkänd av:** John Brandberg, (johbr4), Verksamhetschef

**Dokument-ID:** SU9802-1816834204-880

**Version:** 6.0

**Giltig från:** 2025-03-03

**Giltig till:** 2027-02-20