

Gäller för: Verksamhet Radiologi

Giltig från: 2026-05-27

Innehållsansvar: Kristina Eriksson, (krier6), Röntgenassistent

Giltig till: 2028-05-27

Godkänd av: Caroline Sandahl Molinder, (carwe12), Verksamhetschef

# Knä

## Preop protes

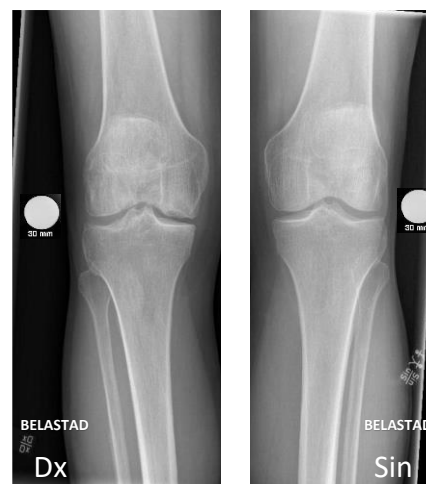<b>Us kod/Us namn</b>	642142 – Knäled, provokation eller belastning  Vid ”knä preop undersökning liggande” 642000D/642000S - Knäled höger/vänster
<b>Indikation</b>	Inför protesinsättning, preop protes
<b>Förberedelser</b>	Granska remiss och ev. tidigare undersökningar ID-kontroll skall utföras på undersökningsrummet Längd och vikt skall tillfrågas samt dokumenteras i RIS Avlägsna föremål som skymmer us-området Kompression skall ej användas Graviditet skall ej tillfrågas Gonadskydd skall ej användas Använd ev. blyhagel som markör i de fall det behövs Sätt sidomarkering Ev medföljande som närvarar i rummet vid bildtagning skall bära strålskydd
<b>Kontrastmedel</b>	Nej

## Bildtagning/Projektioner

Undersökningen utförs i första hand stående med belastning, Om patienten inte kan stå eller belasta genomförs knä preop undersökning liggande istället.

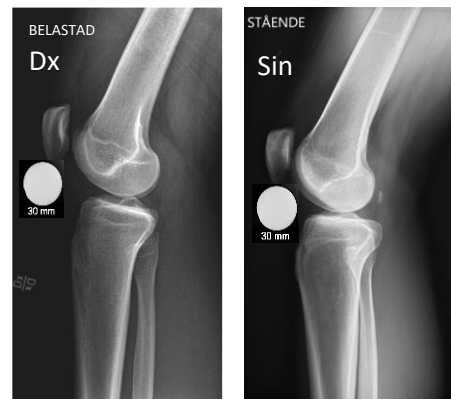### Belastad frontal

Position	Bilden tas PA Patienten står vänd mot detektorn med det aktuella knät lättböjt Patella centrerad över femur
Centrering	I leden
Vinkel	0°
Kriterier	Ledspringan väl framställd Patella projiceras mitt över kondylerna 30 mm-kula skall fästas direkt på metall listen som är på detektorn och pilen skall riktas uppå. Kulan skall placeras lateralt på aktuell sida i höjd med leden Markera "Belastad" på bilden
FFA	110 cm



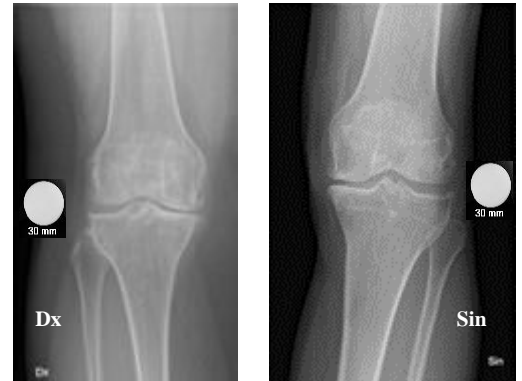### Belastad sida

Position	Patienten står med aktuell sida mot detektorn och belastar det aktuella benet
Centrering	I leden
Vinkel	Eventuellt 5° gr kaudalt
Kriterier	Rak sida med kondylerna på varandra 30 mm-kula placeras ventralt i höjd med leden. Hela kulan skall avbildas Markera "Belastad" på bilden
FFA	110 cm



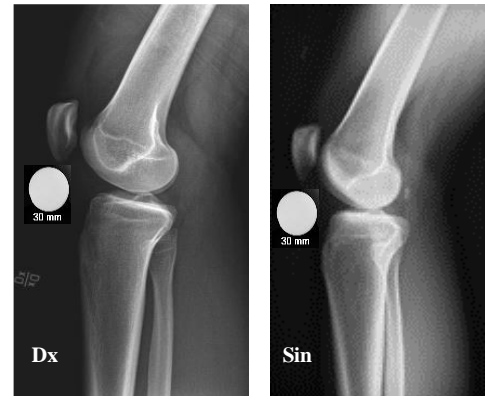## **Frontal**

Position	Patienten ligger på bordet med rakt ben och patella centrerad över femur
Centrering	Under patella, i höjd med led
Vinkel	Ev. några grader distalt
Kriterier	Patella projiceras mitt över kondylerna 30 mm-kula placeras lateralt samt i höjd med leden (åt båda håll)
FFA	110 cm



## **Sida**

Position	Patienten ligger rakt på aktuell sida med något böjt ben Det icke aktuella benet ligger på en kudde framför det aktuella benet. (även vid horisontell bildtagning skall det aktuella knäet vara något böjt)
Centrering	I led
Vinkel	Eventuellt 5° gr kaudalt
Kriterier	Rak sida med kondylerna på varandra. Om bilden tas horisontellt, skriv "Horisontell" i bilden 30 mm-kula placeras ventralt samt i höjd med leden (åt båda håll)
FFA	110 cm



## **Patella axial**

Patella axial tas på samma sätt vid både liggande och stående undersökning

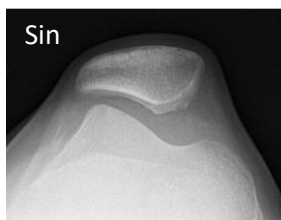
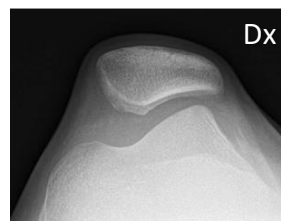
**Position**                      Patienten ligger, sitter eller står och böjer knä ca 30°

**Centrering**                    I led

**Vinkel**                         0°

**Kriterier**                      Leden mellan femur och patella skall vara friprojicerad

**FFA**                              110 cm



**Strålskydd**                      Se under rubriken förberedelser

**Dokumentation**                Om kriterier inte uppnås för undersökning skall anledning dokumenteras i aktuell remiss

**Ansvar**                            Första linjens chef ansvarar för att rutinen sprids och gör den känd inom verksamheten. Berörda medarbetare ansvarar för att efterleva rutinen och rapporterar förekommande avvikelser i MedControl Pro (MCP)

**Övrigt**                             Ansvarig röntgensjuksköterska granskar och kvalitetssäkrar bilder  
Bilder skickas till BFR

**Referenser**                      [Strålsäkerhet](#)

# Information om handlingen

**Handlingstyp:** Rutin

**Gäller för:** Verksamhet Radiologi

**Innehållsansvar:** Kristina Eriksson, (krier6), Röntgenassistent

**Godkänd av:** Caroline Sandahl Molinder, (carwe12),  
Verksamhetschef

**Dokument-ID:** SU9802-1816834204-2643

**Version:** 1.0

**Giltig från:** 2026-05-27

**Giltig till:** 2028-05-27