

Gäller för: Verksamhet Radiologi

Giltig från: 2025-07-07

Innehållsansvar: Eva Eng Forsberg, (evafo6), Specialröntgensjuksköterska

Giltig till: 2027-07-01

Granskad av: Carl "Magnus" Palmér, (magna5), Överläkare

Godkänd av: John Brandberg, (johbr4), Verksamhetschef

DT L5 DT Lever/ övre buk 3-fas (hela buken i portovenös fas)

Us kod/ Us namn 841902 / DT Buk övre delen utan och med iv kontrast, flerfas

Indikation ”Carcinoidprotokoll”, kärlrika leverlesioner, t.ex metastaser neuroendokrina tumörer

Serieöversikt

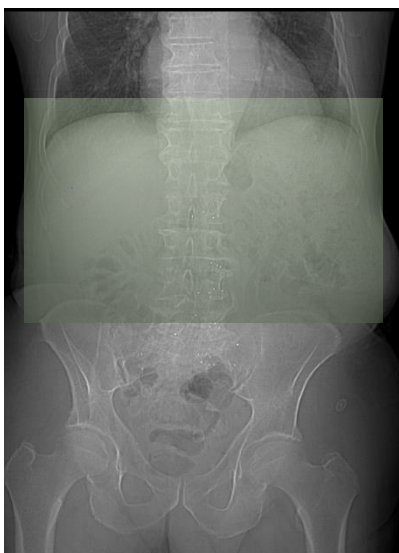
Serie 1	Övre buk utan iv kontrastmedel
Serie2	Övre buk med iv kontrastmedel i sen artärfas
Serie 3	Hel buk portovenös fas

Förberedelser ID kontroll ska utföras på undersökningsrum.
Längd och vikt skall tillfrågas samt dokumenteras i Agfa.
Innan undersökningen tillfrågas fertila kvinnor (15–45 år) om eventuell graviditet. Om gravid: kontakta ansvarig radiolog som tillsammans med remittent gör en individuell bedömning om undersökningen är berättigad.
PVK, central veninfart

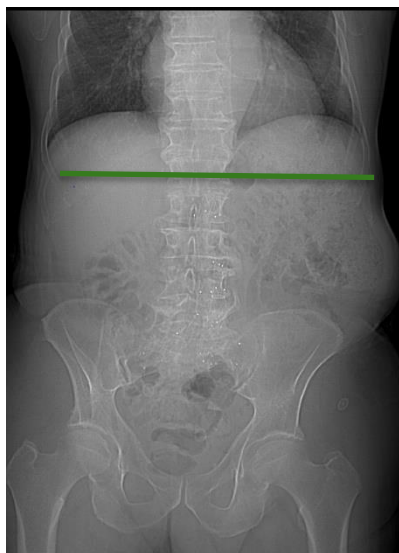Patientpositionering Ryggläge, fötterna först, armarna ovan huvud/ **GE, Siemens**
Ryggläge, huvud först, armarna ovan huvud/ **Canon**

Patientcentrering	XY bröstbensspetsen/ GE Mamillhöjd/ Siemens och Canon
Kontrastmedel	Enligt läkarordination. Anpassa dosen enligt vikt och vald kV i Omnijekt.
Kontrastprotokoll	Lever/ pancreas 3 fas män 120 kV (maxvikt 80 kg) Lever/ pancreas 3 fas kvinnor 120 kV (maxvikt 70 kg) Kontrastmedelsanpassning till kV (vgregion.se)
Injektionstid	25 s
Kontrastfördröjning	Monitorering HU 150 + 20s +35s (ca 70 - 80 s fördröjning) Monitorering GE R750 HD + Optima Monitorering GE Revolution + Apex Monitorering Siemens Monitorering Canon
DFOV	Planera efter patient
Scout	Lateral och frontal/ GE, Siemens Radiologi Sahlgrenska och Canon Frontal/ Siemens Radiologi Östra
Scanområde/ Kriterier	Genom lever/ buk: första bilden strax ovan diafragma och sista bilden nedom ramus inferior.

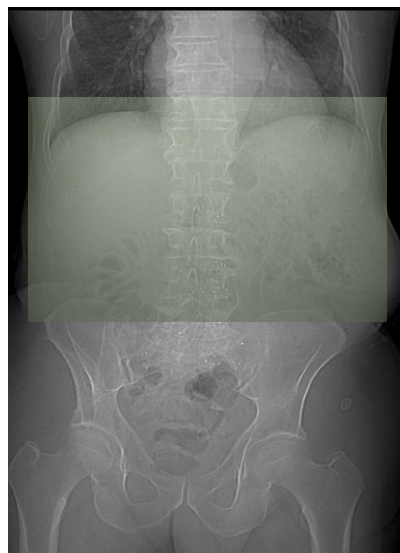
Serie1 Övre buk utan iv kontrast



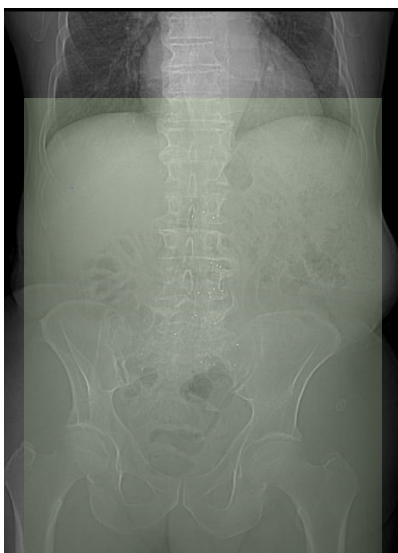
Roi i aorta descendens i diafragmanivå



Serie 2 Övre buk i sen artärfas



Serie 3 Hel buk portovenös fas



Dokumentation

Dokumentera i RIS enligt rutin.

Om kriterier inte uppnås för undersökningen ska anledning dokumenteras i aktuell remiss.

Strålskydd

Metoden är optimerad genom automatisk exponeringskontroll och stråldosreducerande rekonstruktion.

Där det är möjligt används DT:ns optimering för strålkänsliga organ.

Rekonstruktioner

Serie La1 Övre buk utan iv kontrastmedel	Agfa
Serie La2 Övre buk i sen artärfas	Agfa
Serie La3 Hela buken i portovenös fas	Agfa
Monitoreringsbilder och dess kurva	Agfa
Översiktsbilder	Agfa
Dosrapport	Agfa

Ansvar

Första linjens chef ansvarar för att rutinen sprids och gör den känd inom verksamheten. Berörda medarbetare ansvarar för att efterleva rutinen och rapporterar förekommande avvikelser i MedControl Pro (MCP).

Uppföljning, utvärdering och revision

Innehållsansvariga säkerställer att revidering görs minst vartannat år. Rutinen arkiveras i aktuellt dokumenthanteringssystem och ska hanteras enligt sjukhusets gällande rutiner för arkivering av allmänna handlingar.

Referenser

[LM Intravenösa infarter, hantering och administrering \(vgregion.se\)](#)

[Strålsäkerhet - Sahlgrenska Universitetssjukhuset](#)

[LM Överkänslighetsreaktioner mot kontrastmedel, behandling, dokumentation och checklista](#)

[DT Kernel, algoritm och filter nyckel Verksamhet Radiologi 2025-02-18.pdf](#)

Information om handlingen

Handlingstyp: Rutin

Gäller för: Verksamhet Radiologi

Innehållsansvar: Eva Eng Forsberg, (evafo6),
Specialröntgensjuksköterska

Granskad av: Carl "Magnus" Palmér, (magpa5), Överläkare

Godkänd av: John Brandberg, (johbr4), Verksamhetschef

Dokument-ID: SU9802-1816834204-2290

Version: 3.0

Giltig från: 2025-07-07

Giltig till: 2027-07-01