

Gäller för: Verksamhet Radiologi
Innehållsansvar: Linda Clausen, (lincl2), Specialröntgensjuksköterska
Granskad av: Flera granskare finns - se eftersättsblad
Godkänd av: Caroline Sandahl Molinder, (carwe12), Verksamhetschef

Giltig från: 2026-05-04

Giltig till: 2028-04-23

MR Ländrygg 24A Degen

Us kod/Us namn: M24000
MR Ländrygg 24A Degen.

Undersökningstid: 30 minuter.

Indikation: Spinal stenosis, diskbråck, cauda equina.

Förberedelser: [Kontrollista inför undersökning med Magnetkamera \(MR\)](#),
och patient-ID kontrolleras inför undersökning.

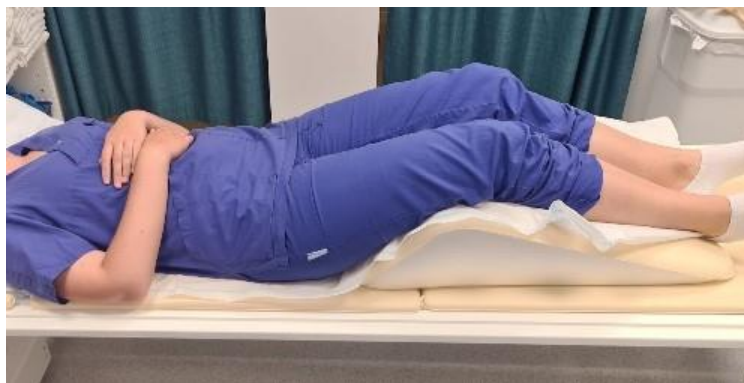Patient ska bära MR-säkra kläder vid undersökning.

System: 1,5T eller 3T på SU/S, SU/Ö eller SU/M.

Patientpositionering: Ryggläge, fötterna först. Kudde under knän för bekvämlighet. Armstöd. Patient ska ej ha knäppta händer eller korsade ben. Hörselskydd och larmknapp tilldelas samtliga patienter.

Patientcentrering: Navel.

Spole: Inbyggd ryggspole i bordet.



Kontrastmedel: nej.

Kontrastinjektion: -

Läkemedel: -

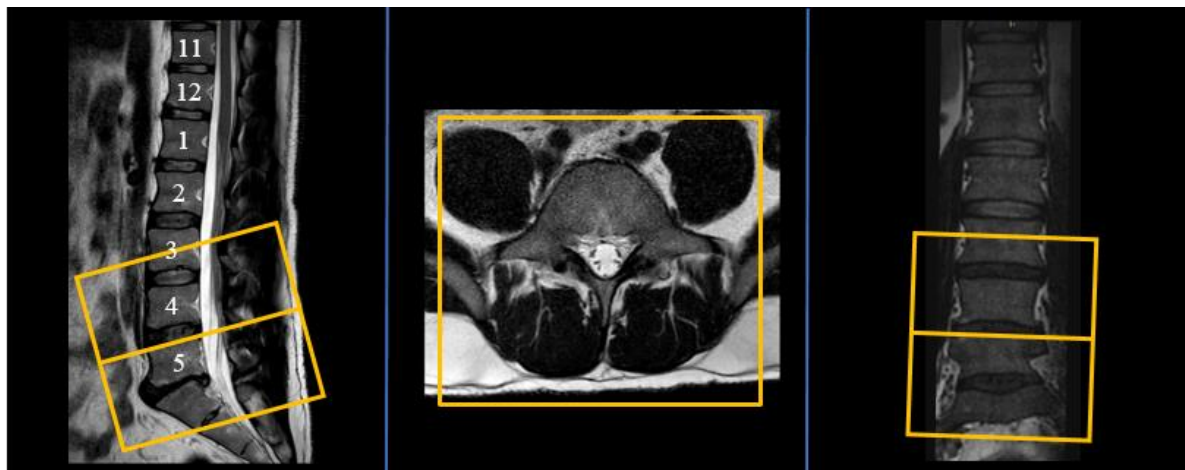
Sekvenser/Kriterier:

	Sekvens	Snittplan	Snitttjocklek	Täckningsområde, vinkling mm. (Kriterier)
1	Survey	3 plan	-	
2	T1 tse	Sag	3 mm.	Planeras sagittellt över ländryggen. Inkludera Th12-S2
3	STIR tse	Sag	4 mm.	Samma som ovan.
4	3D SpineView	Sag volym	1,4 mm.	Planeras sagittellt över ländryggen. Detta är en 3D-sekvens som senare kan rekonstruera till övriga snittplan. Täck aktuellt område.
5	<i>Ev. T2 tse</i>	<i>Tra</i>	<i>4 mm.</i>	<i>På begäran eller om man behöver täcka in bredare område än vad 3D SpineView ger.</i>

Vinkling

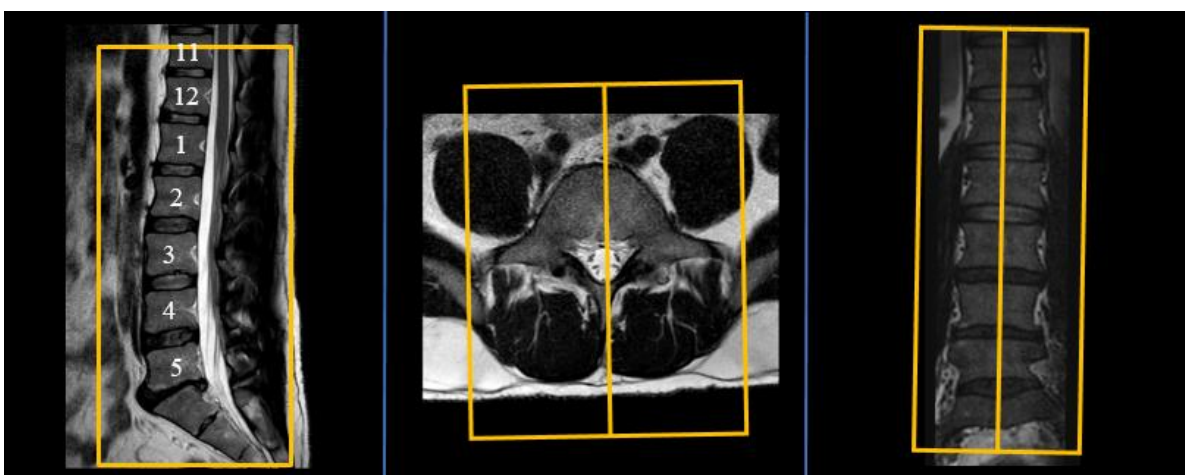
Tra

exempel.
läggs över
aktuellt
område



Vinkling

Sag



Dokumentation:

Om kriterier inte uppnås för undersökning ska anledning dokumenteras i aktuell remiss. Eventuella avsteg från rutinen rapporteras i [MedControl Pro](#). Administrerade läkemedel antecknas i AGFA.

MR-säkerhet:

Rutin för MR-säkerhet följs i enlighet med [säkerhetshandbok för MR-verksamhet](#). Vid implantat används [SU:s implantatbedömningar](#) eller ring fysikernas säkerhetstelefon på 031 342 44 17.

Övrigt:

Vid mycket skoliotisk rygg kan man antingen öka antalet snitt eller planera två separata vinklingar (ex. övre och nedre) som bäst följer ryggen på de aktuella områdena.

Referenser: [Kontrollista inför undersökning med Magnetkamera \(MR\).](#)

[Säkerhetshandbok för MR-verksamhet](#)

[SU:s implantatbedömningar](#)

[Handläggning vid MR-undersökning med gadoliniumkontrastmedel](#)

[FASS](#)

Information om handlingen

Handlingstyp: Rutin

Gäller för: Verksamhet Radiologi

Innehållsansvar: Linda Clausen, (lincl2),
Specialröntgensjuksköterska

Granskad av: Linda Clausen, (lincl2),
Specialröntgensjuksköterska, Maria Chatzopoulou, (march13),
Överläkare

Godkänd av: Caroline Sandahl Molinder, (carwe12),
Verksamhetschef

Dokument-ID: SU9802-1816834204-2046

Version: 3.0

Giltig från: 2026-05-04

Giltig till: 2028-04-23