

Gäller för: Verksamhet Radiologi

Giltig från: 2026-05-25

Innehållsansvar: Linda Clausen, (lincl2), Specialröntgensjuksköterska

Giltig till: 2028-05-12

Granskad av: Flera granskare finns - se eftersättsblad

Godkänd av: Caroline Sandahl Molinder, (carwe12), Verksamhetschef

## MR Fotled 71B Tumör/Infektion Gd Metall

**Us kod/Us namn:** M71900D, M71900S  
MR Fotled 71B Tumör/Infektion Gd Metall.

**Undersökningstid:** 45 minuter.

**Indikation:** Tumör, infektion, abscess. Detta protokoll används om patienten har inopererad metall i bildtagningsområdet.

**Förberedelser:** [Kontrollista inför undersökning med Magnetkamera \(MR\)](#), och patient-ID kontrolleras inför undersökning.

Patient ska bära MR-säkra kläder vid undersökning.

Markera eventuellt aktuellt område med E-vitaminkapslar.

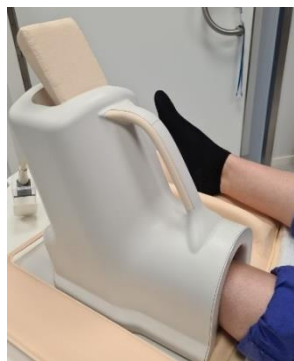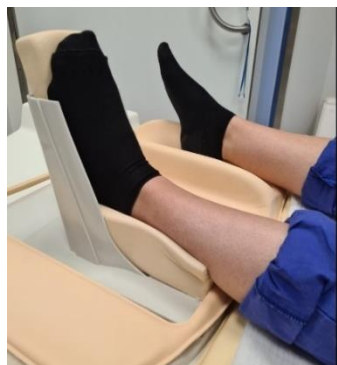PVK eller annan fungerande infart.

**System:** 1,5T SU/M.

**Patientpositionering:** Ryggläge, fötterna först. Aktuell fot placeras i fotspolen. Placera en kudde under fotsulan så att patientens fot är flexad vid undersökningen. Lägg stöd under knäna. Hörselskydd och larmknapp tilldelas samtliga patienter.

**Patientcentrering:** Mitt på fotleden.

**Spole:** Fotspole.



**Kontrastmedel:** Clariscan 0,5mmol/ml. Dosering 0,2ml/kg kroppsvikt.  
Maxdos 20ml.

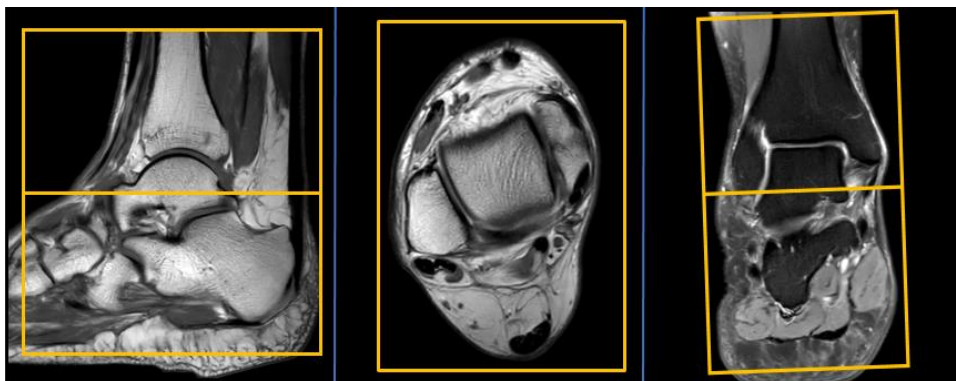
**Kontrastinjektion:** 2 ml/s. Efterspolning med Natriumklorid 9mg/ml.

**Läkemedel:** -

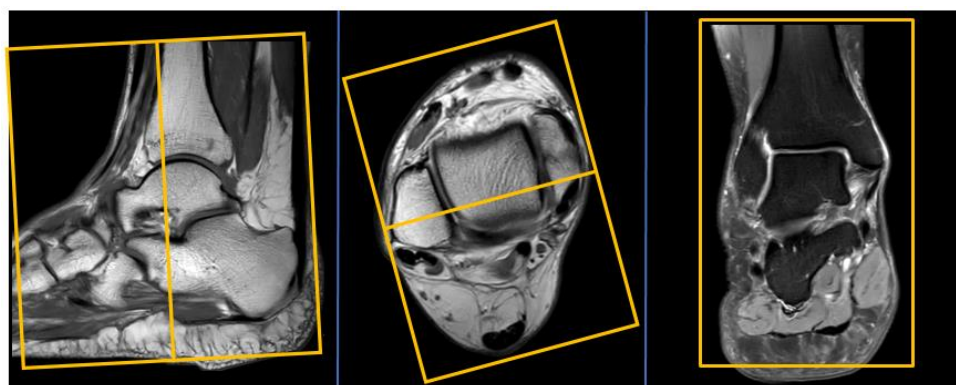
**Sekvenser/Kriterier:**

	Sekvens	Snitt-plan	Snitt-tjocklek	Täckningsområde, vinkling mm. (Kriterier)
1	Survey	3 plan	-	-
2	T1 tse MARS+VAT	Tra	3 mm.	Vinkla efter plantarsenan på sagitell bild och efter talus övre kant på cor-bild. Täck hela fotleden eller aktuellt område.
3	STIR tse	Tra	3 mm.	Samma som ovan
4	STIR tse	Sag	3 mm.	Vinkla rakt genom fotleden på cor-bild och efter malleolerna på tra-bild. Täck hela fotleden eller aktuellt område.
5	PD tse MARS+VAT	Sag	3 mm.	Samma som ovan.
6	Gd-injektion	-	-	Clariscan 0,5mmol/ml. Dosering 0,2ml/kg kroppsvikt. Maxdos 20ml.
7	Gd T2 tse MARS+VAT	Tra	3 mm.	Vinkla efter plantarsenan på sagitell bild och efter talus övre kant på cor-bild. Täck hela fotleden eller aktuellt område.
8	Gd T1 tse MARS+VAT	Tra	3 mm.	Samma som ovan.
9	Gd T1 tse MARS+VAT	Cor	3 mm.	Vinkla efter malleolerna på tra-bild. Täck hela fotleden eller aktuellt område.
10	Gd T1 tse MARS+VAT	Sag	3 mm.	Vinkla rakt genom fotleden på cor-bild och efter malleolerna på tra-bild. Täck hela fotleden eller aktuellt område.

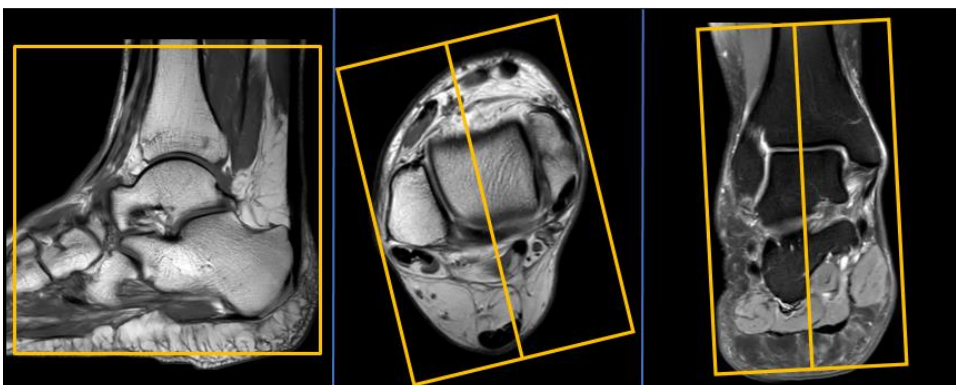
**Vinkling  
Tra**



**Vinkling  
Cor**



**Vinkling  
Sag**



- Dokumentation:** Om kriterier inte uppnås för undersökning ska anledning dokumenteras i aktuell remiss. Eventuella avsteg från rutinen rapporteras i [MedControl Pro](#). Administrerade läkemedel antecknas i AGFA.
- MR-säkerhet:** Rutin för MR-säkerhet följs i enlighet med [säkerhetshandbok för MR-verksamhet](#). Vid implantat används [SU:s implantatbedömningar](#) eller ring fysikernas säkerhetstelefon på 031 342 44 17.
- Övrigt:** Om patient har gips eller av annan anledning ej får plats i fotspolen kan small extremity coil användas.
- Referenser:** [Kontrollista inför undersökning med Magnetkamera \(MR\)](#),  
[Säkerhetshandbok för MR-verksamhet](#)  
[SU:s implantatbedömningar](#)  
[Handläggning vid MR-undersökning med gadoliniumkontrastmedel](#)  
[FASS](#)

# Information om handlingen

**Handlingstyp:** Rutin

**Gäller för:** Verksamhet Radiologi

**Innehållsansvar:** Linda Clausen, (lincl2),  
Specialröntgensjuksköterska

**Granskad av:** Linda Clausen, (lincl2),  
Specialröntgensjuksköterska, Maria Chatzopoulou, (march13),  
Överläkare

**Godkänd av:** Caroline Sandahl Molinder, (carwe12),  
Verksamhetschef

**Dokument-ID:** SU9802-1816834204-1868

**Version:** 3.0

**Giltig från:** 2026-05-25

**Giltig till:** 2028-05-12