

Gäller för: Verksamhet Radiologi

Giltig från: 2026-05-12

Innehållsansvar: Linda Clausen, (lincl2), Specialröntgensjuksköterska

Giltig till: 2028-04-23

Granskad av: Flera granskare finns - se eftersättsblad

Godkänd av: Caroline Sandahl Molinder, (carwe12), Verksamhetschef

## MR Armbåge 64B Tumör/Infektion Gd Metall

**Us kod/Us namn:** M64900D, M64900S  
MR Armbåge 64B Tumör/Infektion Gd Metall.

**Undersökningstid:** 45 min.

**Indikation:** Tumör, infektion, abscess. Detta protokoll används om patienten har inopererad metall i bildtagningsområdet.

**Förberedelser:** [Kontrollista inför undersökning med Magnetkamera \(MR\)](#) och patient-ID kontrolleras inför undersökning.

Patient ska bära MR-säkra kläder vid undersökning.

Markera eventuellt aktuellt område med E-vitaminkapslar.

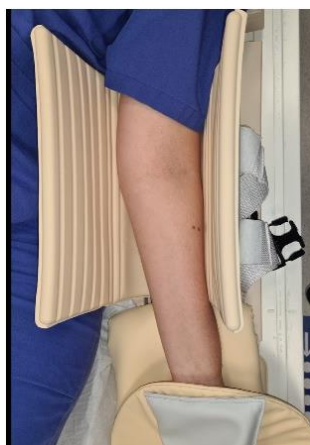PVK eller annan fungerande infart.

**System:** 1,5T på SU/M.

**Patientpositionering:** Ryggläge, huvudet först. Armen utsträckt och supinerad, gärna med sandsäck på handen för att undvika rörelseartefakter. Placera kuddar och stöd så att patient ligger bekvämt. Hörselskydd och larmknapp tilldelas samtliga patienter.

**Patientcentrering:** Mitt på armbågen.

**Spole:** Mixerbord + Small extremity coil (flexspole).



**Kontrastmedel:** Clariscan 0,5mmol/ml. Dosering 0,2ml/kg kroppsvikt.  
Maxdos 20 ml.

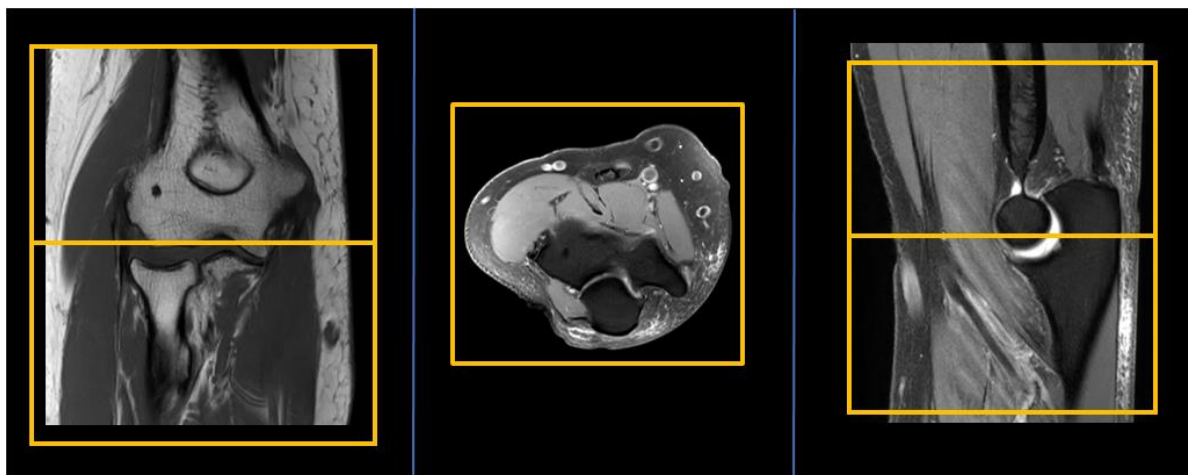
**Kontrastinjektion:** 2 ml/s. Efterspolning med Natriumklorid 9mg/ml.

**Läkemedel:** -

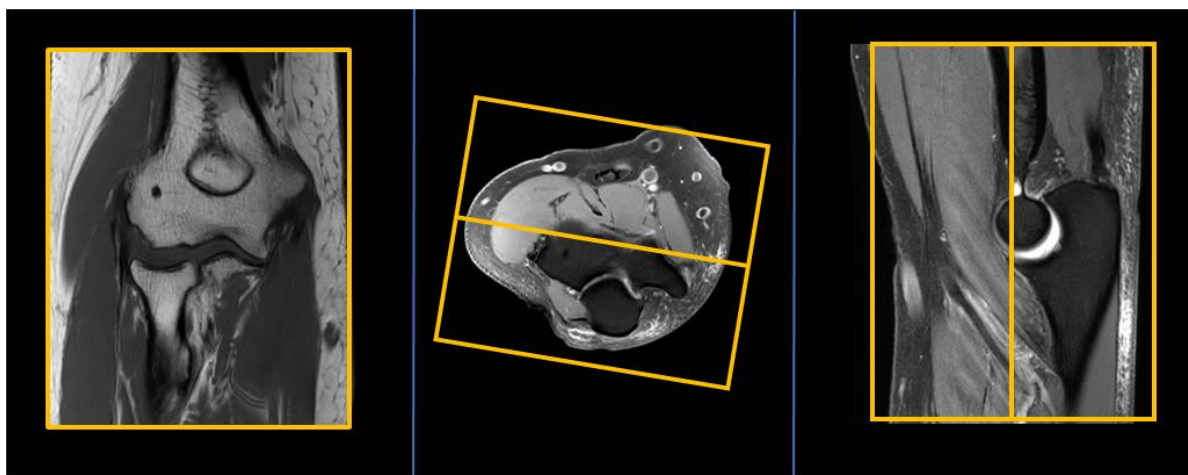
**Sekvenser/Kriterier:**

	Sekvens	Snitt-plan	Snitt-tjocklek	Täckningsområde, vinkling mm. (Kriterier)
1	Survey	3 plan		
2	T1 tse MARS+VAT	Tra	3 mm.	Vinkla rakt efter armbågsleden. Om armen ej är helt rakt utsträckt, vinkla efter aktuellt område.
3	STIR tse	Cor <i>(alt. Sag vid förändring ventralt/dorsalt)</i>	3 mm.	Vinkla rakt efter armbågsleden. Om armen ej är helt rakt utsträckt, vinkla efter aktuellt område.
4	PD tse MARS+VAT	Sag	3 mm.	Vinkelrätt mot humerus. Täck aktuellt område.
5	<b>Gd-injektion</b>	-	-	<b>Clariscan 0,5mmol/ml. Dosering 0,2ml/kg kroppsvikt. Maxdos 20 ml.</b>
6	Gd T2 tse MARS+VAT	Tra	3 mm.	Vinkla rakt efter armbågsleden. Om armen ej är helt rakt utsträckt, vinkla efter aktuellt område.
7	Gd T1 tse MARS+VAT	Tra	3 mm.	Samma som ovan.
8	Gd T1 tse MARS+VAT	Cor	3 mm.	Vinkla rakt efter armbågsleden. Om armen ej är helt rakt utsträckt, vinkla efter aktuellt område.
9	Gd T1 tse MARS+VAT	Sag	3 mm	Vinkelrätt mot humerus. Täck aktuellt område.

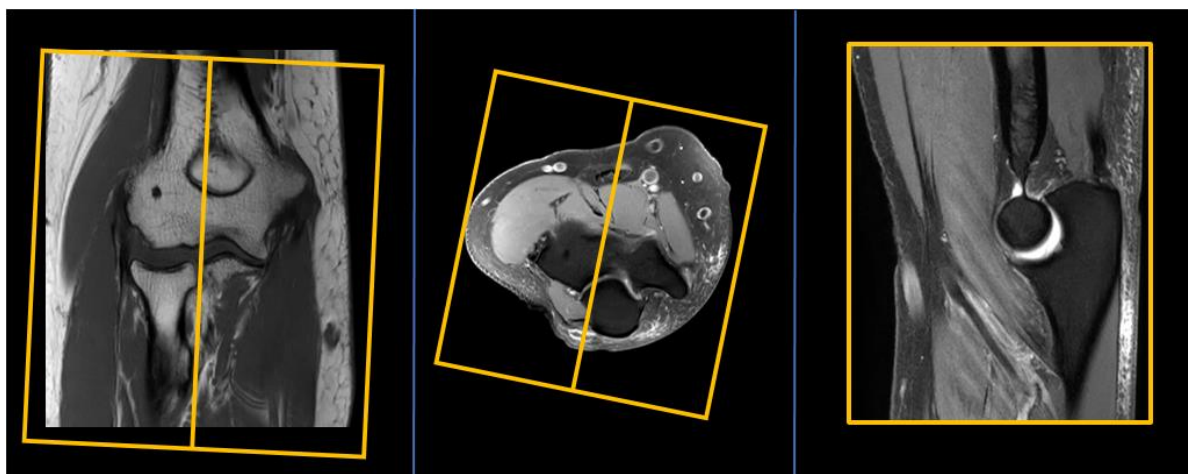
**Vinkling  
Tra**



**Vinkling  
Cor**



**Vinkling  
Sag**



- Dokumentation:** Om kriterier inte uppnås för undersökning ska anledning dokumenteras i aktuell remiss. Eventuella avsteg från rutinen rapporteras i [MedControl Pro](#). Administrerade läkemedel antecknas i AGFA.
- MR-säkerhet:** Rutin för MR-säkerhet följs i enlighet med [säkerhetshandbok för MR-verksamhet](#). Vid implantat används [SU:s implantatbedömningar](#) eller ring fysikernas säkerhetstelefon på 031 342 44 17.
- Övrigt:** Det är viktigt att armbågen hamnar så nära isocenter som möjligt. I vissa fall måste patient lägga sig på sidan för att få plats. Om patienten ej kan ha utsträckt arm och ej får plats i flexspole finns flera alternativa tillvägagångsätt:
- Ryggläge, böjd arm på magen, flexspole eller bodycoil.
  - Bukläge, böjd arm ovan huvud i axelspole eller flexringar.
- Referenser:** [Kontrollista inför undersökning med Magnetkamera \(MR\)](#),  
[Säkerhetshandbok för MR-verksamhet](#)  
[SU:s implantatbedömningar](#)  
[Handläggning vid MR-undersökning med gadoliniumkontrastmedel](#)  
[FASS](#)

OBS! Utskriven version kan vara ogiltig. Verifiera innehållet.

# Information om handlingen

**Handlingstyp:** Rutin

**Gäller för:** Verksamhet Radiologi

**Innehållsansvar:** Linda Clausen, (lincl2),  
Specialröntgensjuksköterska

**Granskad av:** Linda Clausen, (lincl2),  
Specialröntgensjuksköterska, Maria Chatzopoulou, (march13),  
Överläkare

**Godkänd av:** Caroline Sandahl Molinder, (carwe12),  
Verksamhetschef

**Dokument-ID:** SU9802-1816834204-1723

**Version:** 4.0

**Giltig från:** 2026-05-12

**Giltig till:** 2028-04-23