

Gäller för: Verksamhet Radiologi

Giltig från: 2026-05-04

Innehållsansvar: Linda Clausen, (lincl2), Specialröntgensjuksköterska

Giltig till: 2028-04-23

Granskad av: Flera granskare finns - se eftersättsblad

Godkänd av: Caroline Sandahl Molinder, (carwe12), Verksamhetschef

MR Axel 62A Skelett.

Us kod/Us namn: M62000D, M62000S,
MR Axel 62A Skelett.

Undersökningstid: 30 min.

Indikation: Fraktur, osteonekros, skelettmetastas.

Förberedelser: [Kontrollista inför undersökning med Magnetkamera \(MR\)](#)
och patient-ID kontrolleras inför undersökning.

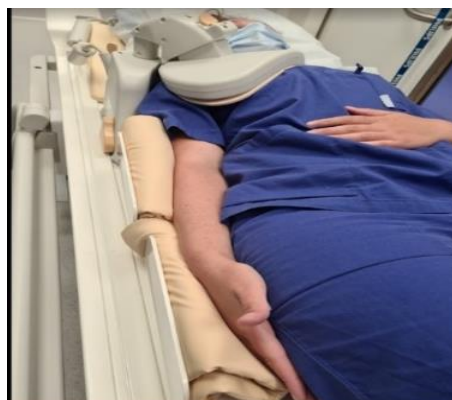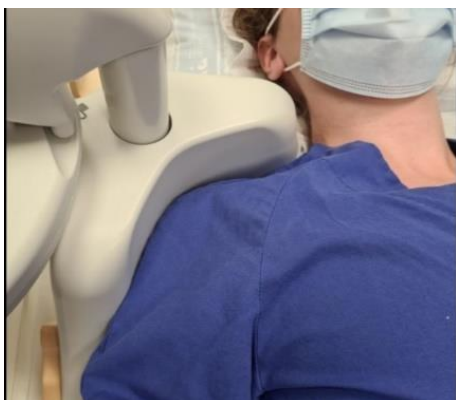Patient ska bära MR-säkra kläder.

System: 1,5T eller 3T på SU/M. Helst 3T.

Patientpositionering: Ryggläge, huvudet först. Armen sträckt längs kroppen,
tummen upp. Fixera med sandsäckar och kuddar.
Hörselskydd och larmknapp tilldelas samtliga patienter.

Patientcentrering: Axelleden.

Spole: Axelspole.



Kontrastmedel: nej.

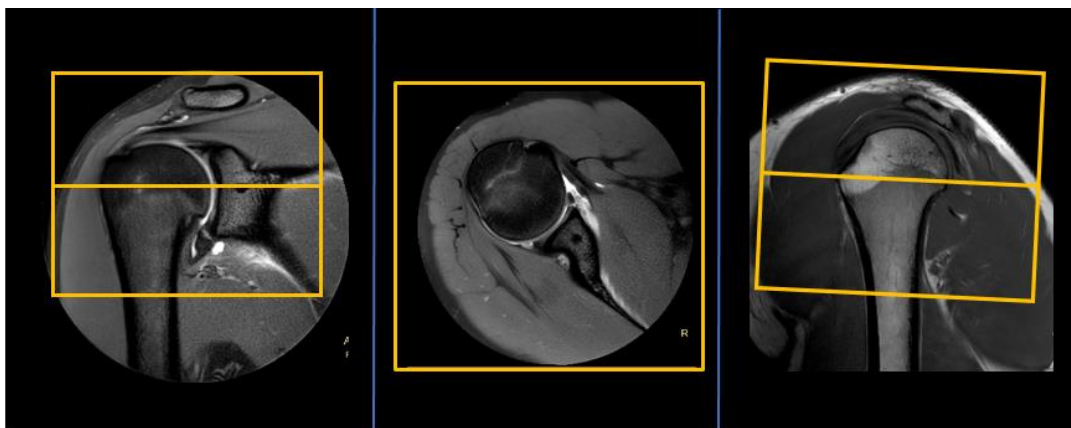
Kontrastinjektion: -

Läkemedel: -

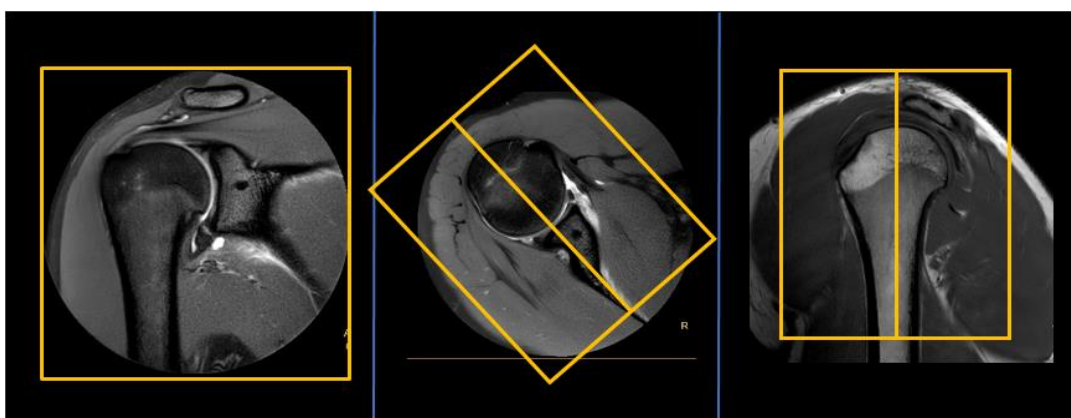
Sekvenser/Kriterier:

| | Sekvens | Snitt-plan | Snitt-tjocklek | Täckningsområde, vinkling mm. (Kriterier) |
|----------|----------------|-------------------|-----------------------|-------------------------------------------------------------------------------|
| | | | | |
| 1 | Survey | 3 plan | | |
| 2 | T1 tse | Cor | 3 mm | Vinkla efter t. supraspinatus och humerus. Täck aktuellt område och AC-leden. |
| 3 | STIR cor | Cor | 3 mm | Vinkla efter t. supraspinatus och humerus. Täck aktuellt område och AC-leden. |
| 4 | T1 tse | Tra | 3 mm | Vinkla rakt efter axeln. Täck aktuellt område. |

**Vinkling
Tra**



**Vinkling
Cor**



Dokumentation: Om kriterier inte uppnås för undersökning ska anledning dokumenteras i aktuell remiss. Eventuella avsteg från rutinen rapporteras i [MedControl Pro](#). Administrerade läkemedel antecknas i AGFA.

MR-säkerhet: Rutin för MR-säkerhet följs i enlighet med [säkerhetshandbok för MR-verksamhet](#). Vid implantat används [SU:s implantatbedömningar](#) eller ring fysikernas säkerhetstelefon på 031 342 44 17.

Övrigt: Om patient ej får plats i axelspolen kan flexringar eller bodycoil användas.

Referenser: [Kontrollista inför undersökning med Magnetkamera \(MR\).](#)

[Säkerhetshandbok för MR-verksamhet](#)

[SU:s implantatbedömningar](#)

[Handläggning vid MR-undersökning med
gadoliniumkontrastmedel](#)

[FASS](#)

Information om handlingen

Handlingstyp: Rutin

Gäller för: Verksamhet Radiologi

Innehållsansvar: Linda Clausen, (lincl2),
Specialröntgensjuksköterska

Granskad av: Linda Clausen, (lincl2),
Specialröntgensjuksköterska, Maria Chatzopoulou, (march13),
Överläkare

Godkänd av: Caroline Sandahl Molinder, (carwe12),
Verksamhetschef

Dokument-ID: SU9802-1816834204-1606

Version: 4.0

Giltig från: 2026-05-04

Giltig till: 2028-04-23