

Gäller för: Verksamhet Radiologi barn

Giltig från: 2024-10-03

Innehållsansvar: Izabela Kasperska, (izaka), Specialsjuksköterska

Giltig till: 2026-10-03

Granskad av: Pär-Arne Svensson, (parsv), Specialsjuksköterska

Godkänd av: Yvonne Simrén, (yvosi1), Verksamhetschef

# MR – Hjärna Rygg Tumör, Infektion, Tumörkontroll

**Us kod/Us namn:** M 10000, M10000N  
M 25000, M25000N

**Undersökningstid:** 75min eller 90 min vid nålsättning på MR  
90 min undersökning i narkos

**Indikation:**

**Förberedelser:** [Kontrollista inför undersökning med Magnetkamera \(MR\)](#),  
och patient-ID kontrolleras inför undersökning.

- MR-säkra kläder.

- PVK eller annan fungerande infart / EMLA

**System:** 1.5T eller 3T på SU DSBS

**Patientpositionering:** Hörselskydd och larm knapp tilldelas samtliga patienter.

**Patientcentrering:** Centrera på näsroten

**Spole:** Huvudspole

**Kontrastmedel:** Ja

**Kontrastinjektion:** Manuellt, Natriumklorid flush.

**Läkemedel:** -

### Sekvenser/Kriterier: Hjärna

	Sekvens	Snitt-plan	Snitt-tjocklek	Täckningsområde, vinkling mm. (Kriterier)
1	Loc	3 Plan	-	Hjärna
2	T2 CUBE 3D	Sag	-	Täck hela huvudet
3	T1 FSE FLAIR	Ax	-	Täck hjärnan
4	DWI	Ax	-	Täck hjärnan

### Kontrastinjektion:

1 - 6 år: 0,2 ml/kg Dotarem

6 - 18 år: 0,1 ml/kg Gadovist 1,0 mmol/ml

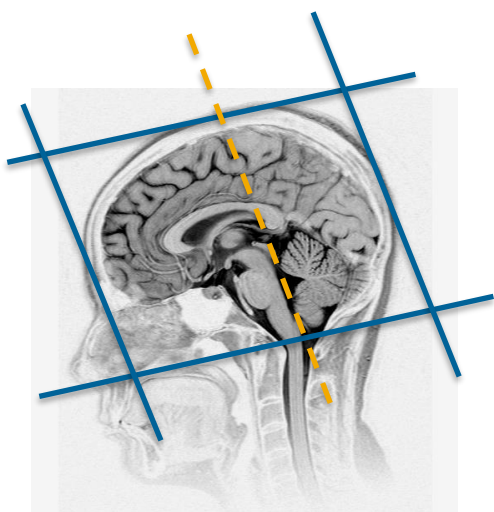
### Sekvenser/Kriterier: Hjärna + C

	Sekvens	Snitt-plan	Snitt-tjocklek	Täckningsområde, vinkling mm. (Kriterier)
5	T2 FLAIR CUBE FS 3D + C	Sag	-	Täck hela huvudet
6	T1 BRAVO 3D + C	Cor	-	Täck hela huvudet
7	T1 SE + C	Ax		Täck hjärnan

**Ryggen körs enbart efter kontrast.  
Bordet kommer flyttas automatiskt.**

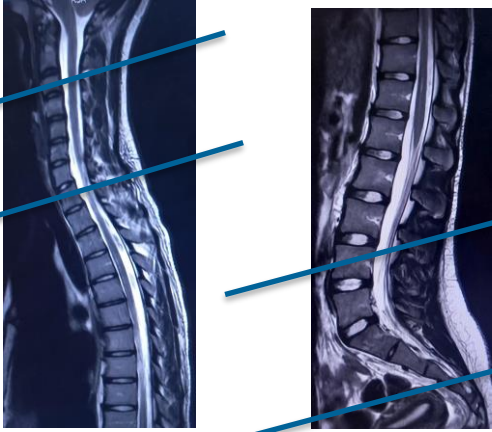
**Sekvenser/Kriterier: Rygg + C**

	Sekvens	Snitt-plan	Snitt-tjocklek	Täckningsområde, vinkling mm. (Kriterier)
8	Loc	3 Plan	-	Övre rygg
9	Loc	3 Plan	-	Nedre rygg
10	T1 FSE + C	Sag	-	Nedre rygg
11	T1 FSE + C	Sag	-	Övre rygg
12	T2 FSE + C	Sag	-	Övre rygg
13	T2 FSE + C	Sag	-	Nedre rygg
14	T1 FSE + C	Ax	-	Två nedresta kotorna t o m botten av durasäcken Och även över en misstänkt förändring



Ax: parallellt med sellabotten - fjärde ventrikeln

Cor: parallellt med pons bakkant



Ex. axiella snitt

**Granskare/arbetsgrupp:**

Pär-Arne Svensson specialsjuusköterska Radiologi barn

Liz Ivarsson överläkare Radiologi barn

# Information om handlingen

**Handlingstyp:** Rutin

**Gäller för:** Verksamhet Radiologi barn

**Innehållsansvar:** Izabela Kasperska, (izaka), Specialsjuksköterska

**Granskad av:** Pär-Arne Svensson, (parsv), Specialsjuksköterska

**Godkänd av:** Yvonne Simrén, (yvosi1), Verksamhetschef

**Dokument-ID:** SU9802-1816834204-1521

**Version:** 3.0

**Giltig från:** 2024-10-03

**Giltig till:** 2026-10-03