

Gäller för: Verksamhet Radiologi barn

Giltig från: 2024-05-29

Innehållsansvar: Maria Hagberg, (marha93), Röntgensjuksköterska

Giltig till: 2026-05-29

Granskad av: Maria Hagberg, (marha93), Röntgensjuksköterska

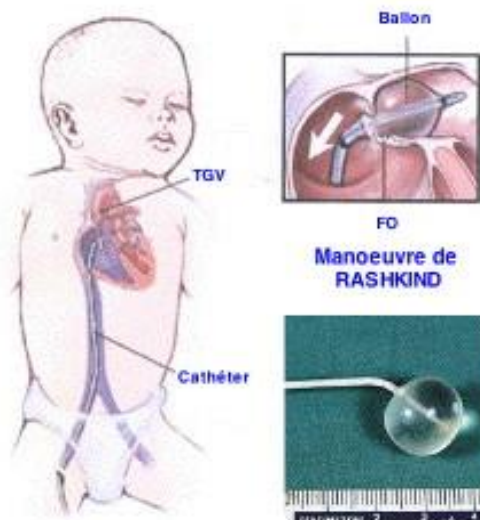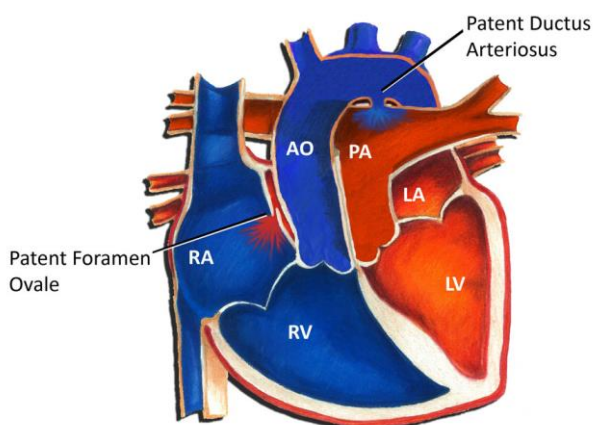
Godkänd av: Yvonne Simrén, (yvosi1), Verksamhetschef

Rashkindseptostomi

Bakgrund

Det föds ca. 25-30 patienter med transposition varje år. Dessa barn blir snabbt efter förlossningen cyanotiska. Med hjälp av ultraljud konstateras en transposition. Behandlingen av dessa är prostaglandin (Prostivas) och eventuellt förmaksseptostomi (Rashkind). Rashkind septostomin görs akut på angiolab. Tänk på att detta kan vara livräddande. Det är av yttersta vikt att snabbt få till att syrerikt blod blandas med syrefattigt. När patienten är ca 1 vecka opereras patienten, då man gör en korrektion av transpositionen.

Transposition of the Great Arteries



Material

Angioset (Ej tryckdome)

6 FR Merit Introducer

Rashkindkateter

3,0 ml spruta – Luerlock

500 ml NaCl infusionspåse blandad med 2500IE Heparin

UCG-cover

Utförande

Kardiolog – sterilklädd

BMA/rtg ssk – sterilklädd

Kardiolog/BMA kör UCG

BMA/Röntgensjuksköterska (jourtid kan denna person undvaras om UCG BMA är tillgänglig)

Arbetsbeskrivning

Sätt på röntgenapparaten.

Ta in hjärt-ultraljudsapparaten och starta den

Sätt på ultraljudsapparen för venpunktion

Röntgenremiss (kan komma i efterhand)

Besöka patienten (ev. emergencypat)

Låda näst längst ner med Rashkindtillbehör, finns på sal 17 angio.

I första hand: Venpunktion, vena femoralis.

I andra hand: Via navelvenkatetern

Steriltvätta patienten i båda ljumskarna. Kläd ljumskarna med håldukar.

Lägg på angiolakanet.

Punktion av vena femoralis med hjälp av ultraljudsapparen för venpunktion.

6 FR införare förs på plats i v. femoralis

Rashkindkateter till vänster förmak med hjälp av UCG och röntgen.

På plats fylls ballongen med 1.0 - 2,0 ml NaCl (eller vad kardiologen ordinerar). Ryck ballongen genom septum till höger förmak. Proceduren upprepas tills den konstgjorda ASD:n är tillräckligt stor och ”poxen” stigit.

I undantagsfall kan navelvensingång användas. Material till detta finns i Rashkindlådan. Var noggrann vid steriltvätten av navelvenkatetern.

Användaren ansvarar för att lådan blir påfylld efter användandet

Syfte

Denna rutin har till syfte att på ett kortfattat sätt beskriva utförandet av en Rashkindseptostomi i, främst, en akut situation.

Granskare

Janus Gudnasson Överläkare Kardiologi Drottning Silvias Barnsjukhus

Maria Gustavsson BMA Klinisk fysiologi Drottning Silvias Barnsjukhus

Information om handlingen

Handlingstyp: Rutin

Gäller för: Verksamhet Radiologi barn

Innehållsansvar: Maria Hagberg, (marha93), Röntgensjuksköterska

Granskad av: Maria Hagberg, (marha93), Röntgensjuksköterska

Godkänd av: Yvonne Simrén, (yvosi1), Verksamhetschef

Dokument-ID: SU9802-1816834204-1349

Version: 7.0

Giltig från: 2024-05-29

Giltig till: 2026-05-29