

Gäller för: Verksamhet Radiologi barn

Giltig från: 2024-05-24

Innehållsansvar: Izabela Kasperska, (izaka), Specialsjuksköt

Giltig till: 2026-05-24

Granskad av: Pär-Arne Svensson, (parsv), Specialsjuksköt

Godkänd av: Yvonne Simrén, (yvosi1), Verksamhetschef

MR – Sacrum, Sacroiliaca leder

Us kod/Us namn: M 26000, M26000N

Undersökningstid: 45 minuter

90 min vid undersökning i narkos

Indikation:

Förberedelser: - [Kontrollista inför undersökning med Magnetkamera \(MR\)](#),

och patient-ID kontrolleras inför undersökning.

- MR-säkra kläder

- PVK eller annan fungerande infart / EMLA

System: - 1,5T eller 3T på SU/DSBS

Patientpositionering: - Hörselskydd och larm knapp tilldelas samtliga patienter.

Patientcentrering: - Mitt på sacrum

Spole: - Ryggspole, Aircoilspole

Kontrastmedel: -

Kontrastinjektion: -

Läkemedel: -

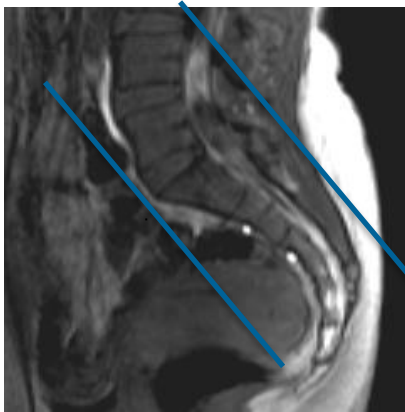
Sekvenser/Kriterier:

	Sekvens	Snitt-plan	Snitt-tjocklek	Täckningsområde, vinkling mm. (Kriterier)
1	Lokaliser	3 plan	-	Sacrum
2	T2 STIR	Cor	-	Parallellt med sacrum
3	T1 FSE	Cor	-	Parallellt med sacrum
4	T2 FS FSE	Ax	-	Vinkelrätt mot sacrum
5	T1 FSE	Ax	-	Vinkelrätt mot sacrum
6	T2 FS FSE	Sag	-	Täck sacrum och S-I leder

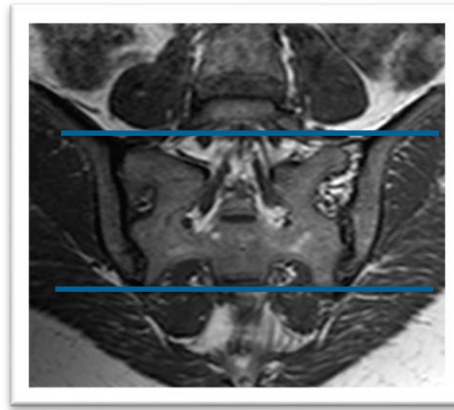
Vid behov:

	Sekvens	Snitt-plan	Snitt-tjocklek	Täckningsområde, vinkling mm. (Kriterier)
1	T1 FSE			Erosioner
2	T1 FS FSE + C	Ax		Synovit ,entesit
3	T1 FS FSE + C	Cor		Som ovan

Cor sekvenser vinklas parallellt med sacrums framsida.

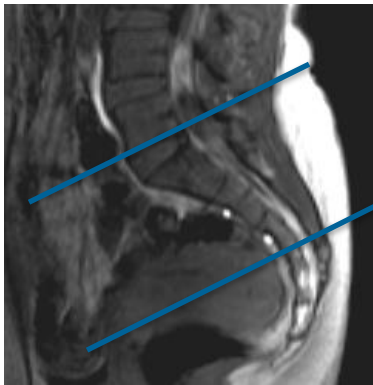

Cor



Ax

Ax



Granskare/arbetsgrupp

Pär –Arne Svensson specialsjuusköterska Radiologi barn

Mats Jönsson överläkare Radiologi barn

Information om handlingen

Handlingstyp: Rutin

Gäller för: Verksamhet Radiologi barn

Innehållsansvar: Izabela Kasperska, (izaka), Specialsjuksköt

Granskad av: Pär-Arne Svensson, (parsv), Specialsjuksköt

Godkänd av: Yvonne Simrén, (yvosi1), Verksamhetschef

Dokument-ID: SU9802-1816834204-1338

Version: 9.0

Giltig från: 2024-05-24

Giltig till: 2026-05-24