

Gäller för: Verksamhet hälsoprofessioner och radiologi barn
Innehållsansvar: Izabela Kasperska, (izaka), Specialsjuksköterska
Granskad av: Pär-Arne Svensson, (parsv), Specialsjuksköterska
Godkänd av: Yvonne Simrén, (yvosi1), Verksamhetschef

Giltig från: 2026-06-12

Giltig till: 2028-06-12

MR - Knä

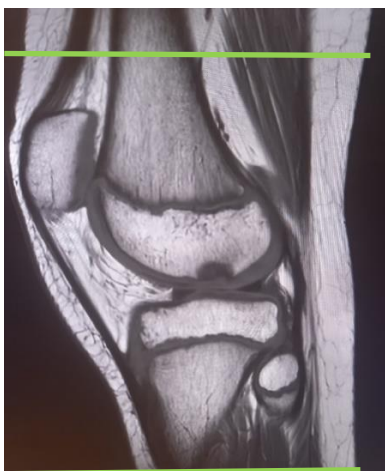| | |
|------------------------------|--|
| Us kod/Us namn: | M 69000, M69000N |
| Undersökningstid: | 45 min vaken patient 90 min undersökning i narkos |
| Indikation: | Brosk, menisk, korsband, ligament, ostenekros, osteochondrit |
| Förberedelser: | Kontrollista inför undersökning med Magnetkamera (MR) , och patient-ID kontrolleras inför undersökning. MR-säkra kläder. |
| System: | 1.5T eller 3T på SU DSBS |
| Patientpositionering: | Hörselskydd och larm knapp tilldelas samtliga patienter. |
| Patientcentrering: | Centrera på knät |
| Spole: | Knäspole, alternativt Aircoil spole |
| Kontrastinjektion: | - |
| Kontrastinjektion: | - |
| Läkemedel: | - |

Sekvenser/Kriterier:

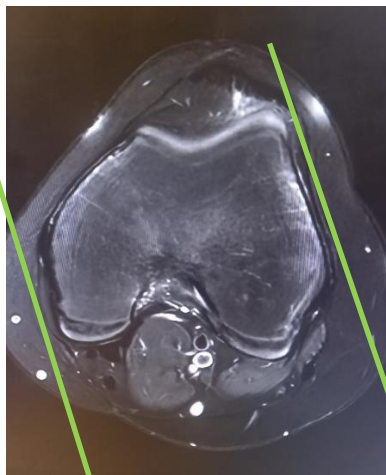
| | Sekvens | Snitt-plan | Snitt-tjocklek | Täckningsområde, vinkling mm. (Kriterier) |
|---|----------------|-------------------|-----------------------|---|
| 1 | Loc | 3 Plan | - | Knä |
| 2 | PD FS | Ax | - | Täck ca 1cm ovan patella t o m 1 cm nedanför tuberositas tibiae |
| 3 | T1 FSE | Sag | - | Vinklas efter laterala femurkondylen. FOV skall täcka ca 1cm ovan patella t o m 1 cm nedanför tuberositas tibiae |
| 4 | PD FS | Sag | - | Vinklas efter laterala femurkondylen FOV skall täcka ca 1cm ovan patella t o m 1 cm nedanför tuberositas tibiae |
| 5 | PD FS | Cor | - | Vinklas efter bakhorn på femurkondylerna Täck hela patella och 1 cm bakom kondylerna FOV skall täcka ca 1cm ovan patella t o m 1 cm nedanför tuberositas tibiae |

Vid behov:

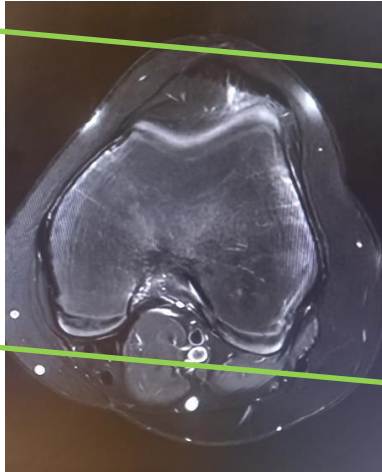
| | Sekvens | Snitt-plan | Snitt-tjocklek | Täckningsområde, vinkling mm. (Kriterier) |
|---|-----------------|-------------------|-----------------------|--|
| 6 | T2 3D GRE MENSA | Ax | - | |
| 7 | T2 3D MERGE | Sag | - | Vinkelrätt mot bak horn på femurkondylerna |



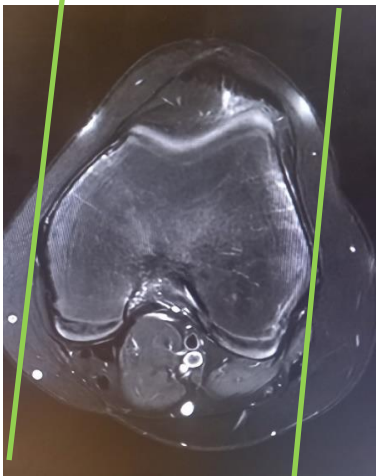
Ax



Sag



Cor



Sag 3D T2* MERGE (rak)

Granskare/arbetsgrupp

Pär-Arne Svensson specialsjuusköterska Radiologi barn

Jenny Ahlin överläkare Radiologi barn

Information om handlingen

Handlingstyp: Rutin

Gäller för: Verksamhet hälsoprofessioner och radiologi barn

Innehållsansvar: Izabela Kasperska, (izaka),
Specialsjuksköterska

Granskad av: Pär-Arne Svensson, (parsv), Specialsjuksköterska

Godkänd av: Yvonne Simrén, (yvosi1), Verksamhetschef

Dokument-ID: SU9802-1816834204-1317

Version: 14.0

Giltig från: 2026-06-12

Giltig till: 2028-06-12