

Gäller för: Verksamhet Radiologi barn

Giltig från: 2025-02-26

Innehållsansvar: Izabela Kasperska, (izaka), Specialsjuksköterska

Giltig till: 2027-02-26

Granskad av: Pär-Arne Svensson, (parsv), Specialsjuksköterska

Godkänd av: Yvonne Simrén, (yvosi1), Verksamhetschef

MR - Hjärna Tumör, Infektion

Us kod/Us namn: M 10000, M10000N

Undersökningstid: 60 min
90 min undersökning i narkos

Indikation:

Förberedelser: [Kontrollista inför undersökning med Magnetkamera \(MR\)](#),
och patient-ID kontrolleras inför undersökning.

MR-säkra kläder.

PVK eller annan fungerande infart / EMLA

System: 1.5T eller 3T på SU DSBS

Patientpositionering: Hörselskydd och larm knapp tilldelas samtliga patienter.

Patientcentrering: Centrera på näsroten

Spole: Huvudspole, Aircoilspole

Kontrastmedel: Eventuellt

Kontrastinjektion: -

Läkemedel: -

Sekvenser/Kriterier: OBS! Vid nyupptäckt tumör på hjärnan skall 3D sekvenserna täcka som vid neuronavigation.

	Sekvens	Snitt-plan	Snitt-tjocklek	Täckningsområde, vinkling mm. (Kriterier)
1	Loc	3 Plan	-	Hjärna
2	T2 CUBE 3D	Sag	-	Täck huvudet
3	T1 FSE FLAIR	Ax	-	Om undersökning planerad med Gd (i stället för BRAVO)
4	T1 3D BRAVO	Cor	-	Om undersökning planerad utan Gd (i stället för T1 FLAIR)
5	DWI	Ax	-	Täck hjärnan. ADC, eADC

Vid nyupptäckt supratentorell tumör på hjärnan körs även:

	Sekvens	Snitt-plan	Snitt-tjocklek	Täckningsområde, vinkling mm. (Kriterier)
6	ASL	Ax	-	Täck hjärnan. Patienten ligger rakt med huvudet. Första snittet i Foramen Magnum
7	MRS Spectroskopi	Ax	-	Över det aktuella området
8	DTI	Ax	-	28 riktningar. Rekonstruktioner .

Om kontrastinjektion:

Använd kontrastmedel avsedd för denna undersökning.

Följ doseringsanvisningar som gäller på Radiologi barn.

Se separat dokument: Kontrastmedelsordination vid Magnetkameran barn

Sekvenser/Kriterier efter kontrast:

	Sekvens	Snitt-plan	Snitt-tjocklek	Täckningsområde, vinkling mm. (Kriterier)
9	3D T2 FLAIR CUBE FS + C	Sag	-	Täck huvudet.
10	3D T1 BRAVO + C	Cor	-	Täck hela huvudet
11	T1 SE + C	Ax	-	Täck hela huvudet

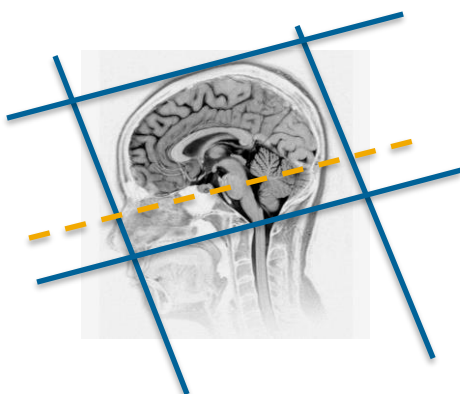
Vid fynd skall även Helrygg efter Gd utföras

Sekvenser/Kriterier:

	Sekvens	Snitt-plan	Snitt-tjocklek	Täckningsområde, vinkling mm. (Kriterier)
12	T1 FSE + C	Sag	-	Övre rygg
13	T2 FSE + C	Sag	-	Övre rygg
14	T1 FSE+C	Sag	-	Nedre rygg
15	T2 FSE + C	Sag	-	Nedre rygg
16	T1 FSE +C	Ax	3mm/0,5mm	Täck från L5 t o m botten av durasäcken för eventuella droppmetastaser
17	T1 FSE + C	Ax		Över eventuella misstänkta förändringar

Vid behov innan kontrast: Hjärna

	Sekvens	Snitt-plan	Snitt-tjocklek	Täckningsområde, vinkling mm. (Kriterier)
18	SWAN (SWI)	Ax	-	Täck hjärnan
19	T2 PROPELLER	Ax	-	Om patienten ej ligger still
20	T1 FSE FLAIR PROPELLER	Ax		Om patienten ej ligger still



Ax: Sella botten - fjärde ventrikeln

Cor: parallellt med pons bakkant

Granskare/arbetsgrupp

Pär Arne Svensson specialsjuusköterska Radiologi barn

Liz Ivarsson överläkare Radiologi barn

OBS! Utskriven version kan vara ogiltig. Verifiera innehållet.

Information om handlingen

Handlingstyp: Rutin

Gäller för: Verksamhet Radiologi barn

Innehållsansvar: Izabela Kasperska, (izaka),
Specialsjuksköterska

Granskad av: Pär-Arne Svensson, (parsv), Specialsjuksköterska

Godkänd av: Yvonne Simrén, (yvosi1), Verksamhetschef

Dokument-ID: SU9802-1816834204-1311

Version: 11.0

Giltig från: 2025-02-26

Giltig till: 2027-02-26