

Gäller för: Verksamhet Radiologi barn

Giltig från: 2024-09-25

Innehållsansvar: Izabela Kasperska, (izaka), Specialsjuksköterska

Giltig till: 2026-09-24

Granskad av: Pär-Arne Svensson, (parsv), Specialsjuksköterska

Godkänd av: Yvonne Simrén, (yvosi1), Verksamhetschef

MR - Hjärna Standard 3 - 10 mån

Us kod/Us namn: M10000 M10000N

Undersökningstid: 45 min undersökning patient i sedering via avdelningen
90 min patient i narkos

Förberedelser: [Kontrollista inför undersökning med Magnetkamera \(MR\)](#),
och patient-ID kontrolleras inför undersökning.

MR-säkra kläder

Sedering (Kloralhydrat, Dexdor eller dylikt)

System: 3T på SU DSBS

Patientpositionering: Hörselskydd och larm knapp tilldelas samtliga patienter.

Patientcentrering: Näsroten

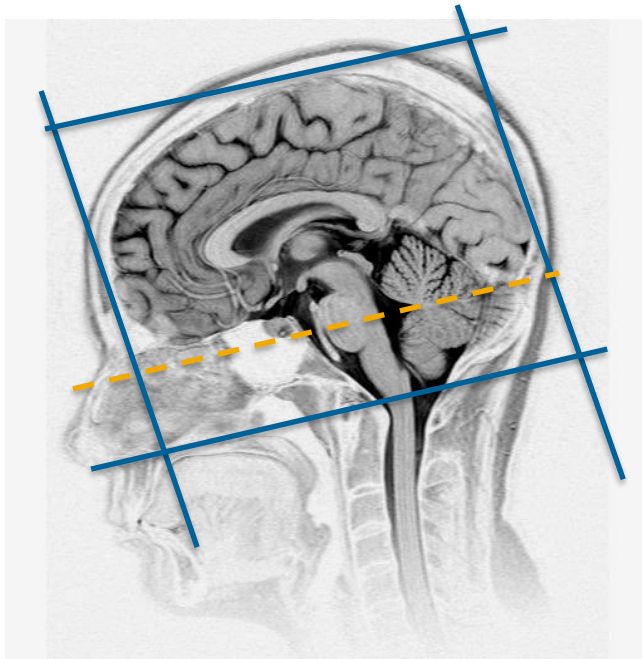
Spole: Huvudspole

Sekvenser/Kriterier:

	Sekvens	Snitt-plan	Snitt-tjocklek	Täckningsområde, vinkling mm. (Kriterier)
1	Lokaliser	3 plan	-	Huvudet
2	T2 3D CUBE	Sag	-	Täck hela huvudet
3	T1 3D BRAVO	Cor	-	Täck hela huvudet
4	DWI	Ax	-	ADC+eADC

Vid behov:

	Sekvens	Snitt-plan	Snitt-tjocklek	Täckningsområde, vinkling mm. (Kriterier)
5	T2 PROPELLER	Ax	-	
6	MRS (Spektroskopi)	Ax	-	18x18x18 mm. Vid Tumör, Neurometabol sjukdom, Vitsubstanssjukdom
7	SWI (SWAN)	Ax	-	Täck hjärnan



Ax: parallellt med sella botten - fjärde ventrikeln
Cor: parallellt med pons bakkant

Granskare/arbetsgrupp:

Pär-Arne Svensson specialsjuusköterska Radiologi barn
Liz Ivarsson överläkare Radiologi barn

Information om handlingen

Handlingstyp: Rutin

Gäller för: Verksamhet Radiologi barn

Innehållsansvar: Izabela Kasperska, (izaka), Specialsjuksköterska

Granskad av: Pär-Arne Svensson, (parsv), Specialsjuksköterska

Godkänd av: Yvonne Simrén, (yvosi1), Verksamhetschef

Dokument-ID: SU9802-1816834204-1306

Version: 10.0

Giltig från: 2024-09-25

Giltig till: 2026-09-24