

Gäller för: Verksamhet Radiologi barn

Giltig från: 2025-03-27

Innehållsansvar: Izabela Kasperska, (izaka), Specialsjuksköterska

Giltig till: 2027-03-27

Godkänd av: Yvonne Simrén, (yvosi1), Verksamhetschef

MR - Hjärna Angio Kärlmissbildning

Us kod/Us namn: M 10000, M10000N

Undersökningstid: 45 min eller 60 min (vid undersökning med kontrast)
90 min undersökning i narkos

Indikation:

Förberedelser: [Kontrollista inför undersökning med Magnetkamera \(MR\)](#),
och patient-ID kontrolleras inför undersökning.

MR-säkra kläder

PVK eller annan fungerande infart / EMLA

System: 3T alt 1.5T på SU DSBS

Patientpositionering: Hörselskydd och larm knapp tilldelas samtliga patienter.

Patientcentrering: Centra på näsroten

Spole: Huvudspole

Kontrastmedel: Ja

Kontrastinjektion: Manuellt, Natriumklorid flush.

Läkemedel:

Sekvenser/Kriterier:

	Sekvens	Snitt-plan	Snitt-tjocklek	Täckningsområde, vinkling mm. (Kriterier)
1	Loc	3 Plan	-	Hjärna
2	T2 3D CUBE	Sag	-	Täck hela huvudet
3	T1 3D BRAVO	Cor	-	Täck hela huvudet om undersökning utan Gd
4	T2 FS 3D FLAIR CUBE	Sag	-	Täck hela huvudet
5	DWI	Ax	-	Täck hjärnan
6	SWAN (SWI)	Ax	-	Täck hjärnan
7	3D TOF	Ax	-	Täck Cirkulus Willisi och ca 10 cm uppåt
8	3D INHANCE	Ax	-	Täck Sinus transversus och ca 10 uppåt
9	T1 FLAIR	Ax	-	Om kontrast iv är planerad. I stället för BRAVO.

Vid behov:

10	T2 FLAIR PROPELLER	Ax	-	Vid rörelse artefakter. Täck hjärnan
11	T1 FLAIR PROPELLER	Ax	-	Vid rörelse artefakter Täck hjärnan
12	ASL (Perfusion utan kontrast)	Ax	-	Täck hjärnan, första snittet i Foramen Magnum
13	3D INHANCE	Sag	-	Täck Sinus sagittalis
14	T2 FLAIR	Cor	-	Vid rörelse på FLAIR CUBE
15	SILENZ MRA (Angio)	Ax	-	Vid coliat aneurysm

Om eventuell kontrastinjektion:

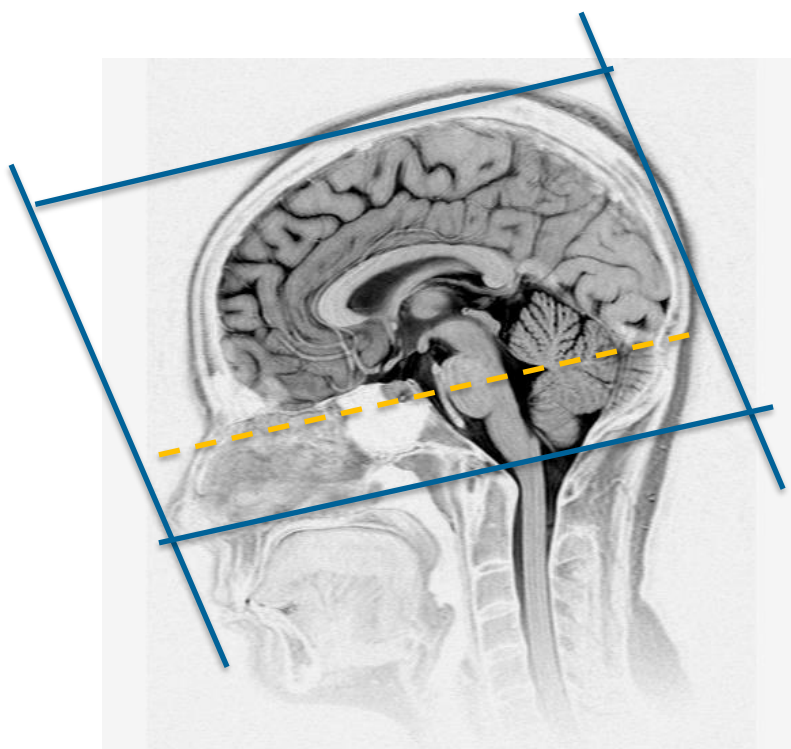
Använd kontrastmedel avsedd för denna undersökning.

Följ doseringsanvisningar som gäller på Radiologi barn.

Se separat dokument: Kontrastmedelsordination vid Magnetkameran barn

Sekvens/Kriterier efter Gd:

	Sekvens	Snitt-plan	Snitt-tjocklek	Täckningsområde, vinkling mm. (Kriterier)
16	T1 3D BRAVO+ C	Cor	-	Täck hela huvudet



Ax: parallellt med sellabotten - fjärde ventrikeln

Cor: parallellt med pons bakkant

Granskare/arbetsgrupp

Pär-Arne Svensson specialsjuusköterska Radiologi barn

Liz Ivarsson överläkare Radiologi barn

OBS! Utskriven version kan vara ogiltig. Verifiera innehållet.

Information om handlingen

Handlingstyp: Rutin

Gäller för: Verksamhet Radiologi barn

Innehållsansvar: Izabela Kasperska, (izaka),
Specialsjuksköterska

Godkänd av: Yvonne Simrén, (yvosi1), Verksamhetschef

Dokument-ID: SU9802-1816834204-1286

Version: 10.0

Giltig från: 2025-03-27

Giltig till: 2027-03-27