

Gäller för: Verksamhet hälsoprofessioner och radiologi barn  
Innehållsansvar: Izabela Kasperska, (izaka), Specialsjuksköterska  
Granskad av: Pär-Arne Svensson, (parsv), Specialsjuksköterska  
Godkänd av: Yvonne Simrén, (yvosi1), Verksamhetschef

Giltig från: 2026-06-12

Giltig till: 2028-06-12

## MR – Hjärna Inflammation, ADEM

**Us kod/Us namn:** M 10000, M10000N

**Undersökningstid:** 45 min eller 60 min (vid undersökning med kontrast)  
90 min undersökning i narkos

**Indikation:**

**Förberedelser:** [Kontrollista inför undersökning med Magnetkamera \(MR\)](#),  
och patient-ID kontrolleras inför undersökning.

MR-säkra kläder

PVK eller annan fungerande infart / EMLA

**System:** 1.5T eller 3T på SU DSBS

**Patientpositionering:** Hörselskydd och larm knapp tilldelas samtliga patienter.

**Patientcentrering:** Centrera på näsroten

**Spole:** Huvudspole

**Kontrastmedel:** Ja

**Kontrastinjektion:** Manuellt, Natriumklorid flush.

**Läkemedel:**

**Sekvenser/Kriterier:**

	<b>Sekvens</b>	<b>Snitt-plan</b>	<b>Snitt-tjocklek</b>	<b>Täckningsområde, vinkling mm. (Kriterier)</b>
1	Loc	3 Plan	-	Hjärna
2	T2 CUBE 3D	Sag	-	Täck hela huvudet
3	T2 PROPELLER	Ax	-	Täck hjärnan
4	DWI	Ax	-	Täck hjärnan
5	T1 FLAIR FSE	Ax	-	Om undersökningen planerad <b>med Gd</b>
6	T1 3D BRAVO	Cor	-	I stället för Ax T1 FLAIR om undersökningen planerad <b>utan Gd</b>
7	T2 FLAIR CUBE 3D	Sag	-	Körs nu om undersökning planerad <b>utan Gd</b> Täck huvudet.

**Vid behov:**

	<b>Sekvens</b>	<b>Snitt-plan</b>	<b>Snitt-tjocklek</b>	<b>Täckningsområde, vinkling mm. (Kriterier)</b>
8	Spektroskopi MRS	Ax	-	Tumör, neurometabol sjukd, vitsubstans sjukdom
9	SWAN (SWI)	Sag	-	Blod, kalkfrågeställning

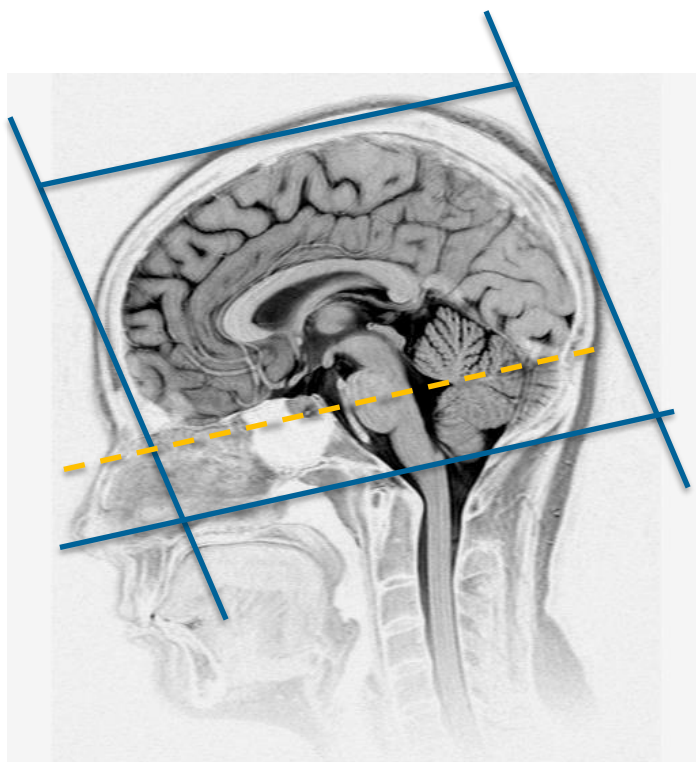
### Om eventuell kontrastinjektion:

Använd kontrastmedel avsedd för denna undersökning.

Följ doseringsanvisningar som gäller på Radiologi barn.

Se separat dokument: Kontrastmedelsordination vid Magnetkameran barn

	Sekvens	Snitt-plan	Snitt-tjocklek	Täckningsområde, vinkling mm. (Kriterier)
10	3D T2 FS FLAIR CUBE + C	Sag	-	Täck huvudet.
11	3D T1 BRAVO + C	Cor	-	Täck huvudet
12	T1 SE +C	Ax		Täck hjärnan



Ax: parallellt med sellabotten - fjärde ventrikeln

Cor: parallellt med pons bakkant

### Granskare/arbetsgrupp

Pär-Arne Svensson specialsjuksköterska Radiologi barn

Liz Ivarsson överläkare Radiologi barn

OBS! Utskriven version kan vara ogiltig. Verifiera innehållet.

# Information om handlingen

**Handlingstyp:** Rutin

**Gäller för:** Verksamhet hälsoprofessioner och radiologi barn

**Innehållsansvar:** Izabela Kasperska, (izaka),  
Specialsjuusköterska

**Granskad av:** Pär-Arne Svensson, (parsv), Specialsjuusköterska

**Godkänd av:** Yvonne Simrén, (yvosi1), Verksamhetschef

**Dokument-ID:** SU9802-1816834204-1285

**Version:** 13.0

**Giltig från:** 2026-06-12

**Giltig till:** 2028-06-12