

Gäller för: Verksamhet Radiologi barn

Giltig från: 2025-03-27

Innehållsansvar: Izabela Kasperska, (izaka), Specialsjuksköterska

Giltig till: 2027-03-27

Granskad av: Pär-Arne Svensson, (parsv), Specialsjuksköterska

Godkänd av: Yvonne Simrén, (yvosi1), Verksamhetschef

## MR - Fotled, Fot Infektion, Tumör

**Us kod/Us namn:** M 72000, M72000N

**Undersökningstid:** 45 minuter  
60 min vid planerad kontrastundersökning  
90 min vid undersökning i narkos

**Indikation:**

**Förberedelser:** [Kontrollista inför undersökning med Magnetkamera \(MR\)](#),  
och patient-ID kontrolleras inför undersökning.

EMLA / PVK

MR-säkra kläder.

**System:** 1.5T eller 3T på SU/DSBS

**Patientpositionering:** Hörselskydd och larm knapp tilldelas samtliga patienter.

**Patientcentrering:** Mitt på fotleden/foten

**Spole:** Fot/fotledsspole alternativt Aircoil/ Flexspole

**Kontrastmedel:** -

**Kontrastinjektion:** Eventuellt

**Läkemedel:**

### Fotled /Fot Sekvenser före Gd:

	Sekvens	Snitt-plan	Snitt-tjocklek	Täckningsområde, vinkling mm. (Kriterier)
1	Lokalizern	3 plan	-	Fotled /fot
2	T2 STIR	Sag	-	Täck aktuellt område
3	T2 FS FSE	Cor	-	Täck aktuellt område
4	T1 FLEX	Ax	-	Täck aktuellt område
5	PD FS FSE	Ax	-	Täck aktuellt område
6	DWI	Ax	-	Täck aktuellt område

### Vid behov:

	Sekvens	Snitt-plan	Snitt-tjocklek	Täckningsområde, vinkling mm. (Kriterier)
7	oZTE BONE	Sag	-	Täck aktuellt område
8	3D T2* GRE	Sag	-	Vid frågeställning PVNS. Täck fotleden
9	3D T2* GRE	Cor	-	Vid frågeställning PVNS. Täck fotleden

### Eventuellt kontrastinjektion:

Använd kontrastmedel avsedd för denna undersökning.

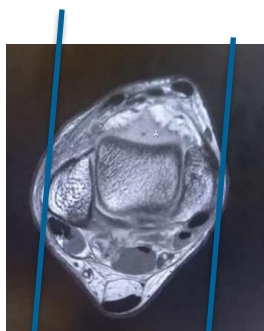
Följ doseringsanvisningar som gäller på Radiologi barn.

Se separat dokument: Kontrastmedelsordination vid Magnetkameran barn

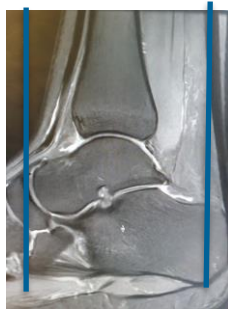### Fotled /Fot Sekvenser efter Gd:

	Sekvens	Snitt-plan	Snitt-tjocklek	Täckningsområde, vinkling mm. (Kriterier)
10	T1 FLEX + C	Ax	-	Täck aktuellt område
11	T1 FS FSE + C	Cor	-	Täck aktuellt område
12	T1 FS FSE + C	Sag	-	Täck aktuellt område

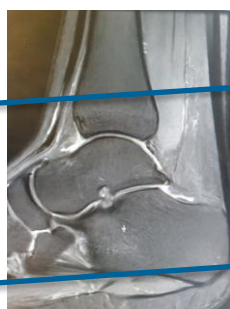**Vinkling fotled:**



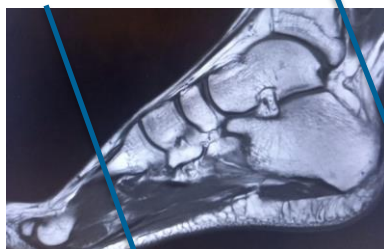
**Sag**



**Cor**

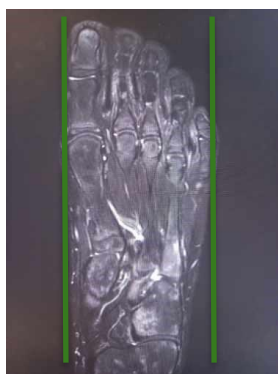

**Ax**

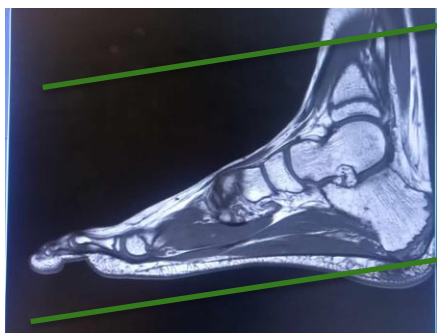


**Cor Oblique**

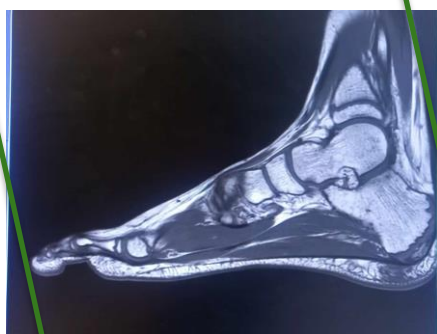
**Vinkling fot:**



**Sag**



**Ax**



**Cor**

OBS! Utskriven version kan vara ogiltig. Verifiera innehållet.

## **Granskare/arbetsgrupp**

Pär-Arne Svensson specialsjuusköterska Radiologi barn

Jenny Ahlin specialistläkare Radiologi barn

# Information om handlingen

**Handlingstyp:** Rutin

**Gäller för:** Verksamhet Radiologi barn

**Innehållsansvar:** Izabela Kasperska, (izaka),  
Specialsjuusköterska

**Granskad av:** Pär-Arne Svensson, (parsv), Specialsjuusköterska

**Godkänd av:** Yvonne Simrén, (yvosi1), Verksamhetschef

**Dokument-ID:** SU9802-1816834204-1275

**Version:** 11.0

**Giltig från:** 2025-03-27

**Giltig till:** 2027-03-27