

Gäller för: Verksamhet Radiologi

Giltig från: 2025-05-21

Innehållsansvar: Jiaye Cui, (jiacu1), Röntgensjuksköterska

Giltig till: 2027-05-19

Granskad av: Rebecka Morais Henriksson, (rebhe3), Specialistläkare

Godkänd av: John Brandberg, (johbr4), Verksamhetschef

# Screeningmammografi

## Syfte

Att undersökningen blir korrekt utförd.

## Metodmall

## Us kod/Us namn

66200//Screeningmammografi

## Indikation

Alla kvinnor från 40 år till 74 år kallas till screening nationellprogram, intervall är mellan 18 månader och 24 månader.

## Förberedelser

- Hämta patient i worklist.
- ID-kontroll skall utföras på undersökningsrummet.
- Starta och signera undersökning i PACS.
- Informera patient om bildtagningen.
- Intervjua patient och fyll i formulär i PACS.
- Inspektera bröstet och gör eventuella markeringar i bröstschablon.
- Markera med pärla på bröstet om kvinnan uppger palpationsfynd och gör en anteckning i bröstschablon.

## Bildtagning/Projektioner

### CC-bilateral (ej abladerad sida)

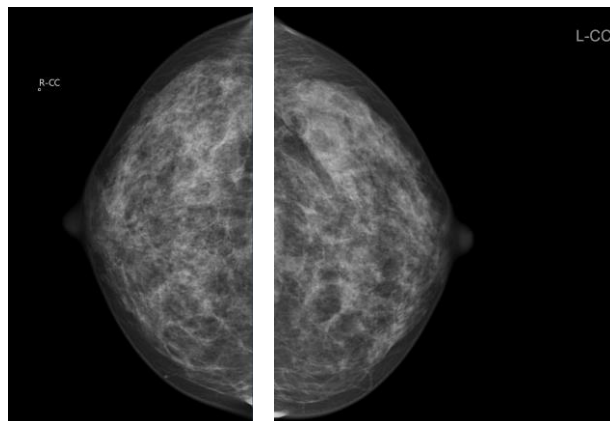
#### Position

- Patienten står med framsidan mot apparaten.
- Låt kvinnan ta ett litet steg bakåt och därefter luta sig in mot detektorplattan.
- Placera bröstet mitt på detektorplattan. När bröstet är korrekt placerat, dra i bröstet och se till att bröstvårtan är i profil. Axlarna ska vara avslappnade.
- Bröstet komprimeras uppifrån och ned mot detektorplattan.

Vinkel 0°

Kriterier

- Hela bröstet avbildat, både medial- och lateralsidan med. Bröstvårtan i profil.
- Om möjligt ska pectoralmuskeln vara med (som en skugga).
- Väl komprimerat bröst.
- Ingen veckbildning.



## MLO-bilateral (ej abladerad sida)

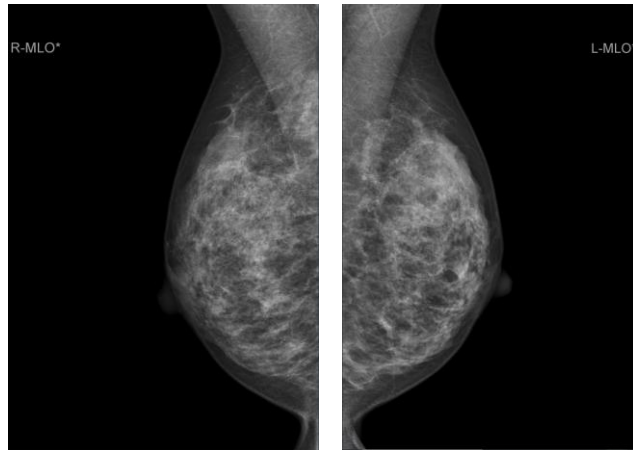
Position

- Patienten står med framsidan mot apparaten.
- Patienten böjer sig nu fram mot detektorn och armen/axeln placeras avslappnat på detektorplattans övre kant. Placera bröstet på detektorplattan.
- Dra bröstet framåt. Se till att bröstvårtan är i profil och komprimera.

Vinkel Röntgenröret vinklat 60°

## Kriterier

- Mamillen i profil.
- M.Pectoralis ska synas och ner till mamillnivå.
- Submammara vinkeln visualiserad.
- Fettvävnad posterior.
- Bröstets yttre konturer ska kunna följas.



## Efterbildtagning

- Avsluta undersökning i PACS.
- Anteckna i formulär om radiologen ska uppmärksammas på något.
- Kontrollera att bilderna finns i PACS, stacka bilder vid behov.
- Informera om när och hur svaret på screeningen kommer samt ge informationslapp om detta.
- Vid första gångens undersökning informera kvinnan om hur man undersöker sina bröst samt ge broschyr om detta.
- Informera om när nästa screening kommer att ske.

## Strålskydd

<https://insidan.vgregion.se/forvaltningar/su/vard/medicinsk-diagnostik/stralsakerhet/>

## Dokumentation

Om kriterier inte uppnås för undersökning ska anledning dokumenteras i aktuell remiss

## Övrigt

## Referenser

# Information om handlingen

**Handlingstyp:** Rutin

**Gäller för:** Verksamhet Radiologi

**Innehållsansvar:** Jiaye Cui, (jiacu1), Röntgensjuksköterska

**Granskad av:** Rebecka Morais Henriksson, (rebhe3),  
Specialistläkare

**Godkänd av:** John Brandberg, (johbr4), Verksamhetschef

**Dokument-ID:** SU9802-1816834204-1026

**Version:** 7.0

**Giltig från:** 2025-05-21

**Giltig till:** 2027-05-19