

Gäller för: Verksamhet Klinisk fysiologi

Giltig från: 2024-12-02

Innehållsansvar: Kim Colliander, (kimco1), Överläkare

Giltig till: 2026-12-02

Granskad av: Sergej Golubovic, (sergo2), Sektionsledare

Godkänd av: Per Nivedahl, (perda7), Verksamhetschef

ULJ dialysaccess, inkl. kärlutmärkning, metodbeskrivning

Innehållsförteckning

1. Medicinsk bakgrund och mätprinciper.....	3
1.1 Medicinsk bakgrund.....	3
1.2 Indikation.....	3
1.3 Kontraindikation.....	3
1.4 Mätprinciper	3
2. Mätmetod/kvantifiering.....	4
2.1 Kvantifieringsprincip.....	4
2.1 Implementering på egna avdelningen.....	4
2.3 Validering.....	4
3. Verifiering och funktionskontroll.....	4
3.1 Principer	4
3.2 Mätosäkerhet	4
4. Förberedelser på kliniken/undersökningsrummet, material och apparatur	5
4.1 Speciella förberedelser	5
4.2 Specifika läkemedel, material	5
5. Patientförberedelser.....	5
5.1 Kallelseinstruktioner	5
5.2 Patientförberedelse på kliniken	5
6. Undersökningsprocedur.....	6
6.1 Bemanning.....	6
6.2 Undersökningens utförande.....	6

6.3 Sammanställning och analys av prover/mätdata	8
6.4 Utformning av utlåtande/undersökningssvar.....	9
6.5 Referensmaterial, normalfynd	10
7. Felkällor.....	10
8. Medicinska komplikationer	10
9. Referenser.....	10

Referensteam

Reviderad av Ansvarig läkare: Kim Colliander

- 1 Sergej Goblubovic
- 2 Christina Claesson
- 3 May Sadik
- 4 Johanna Amundsen
- 5 Heather Tompkins Jansson

Deltagare i utvecklingsteam som jobbat fram metodbeskrivningen:

- 1 Ansvariga läkare: Lena Karlsson, Ola Hjelmgren
- 2 Maria Axander Ek
- 3 Christina Claesson
- 4 May Sadik

Metodnamn

ULJ dialysaccess, inklusive kärlutmärkning

Undersökningskod

AGFA 963274 ULJ dialysaccess, inklusive kärlutmärkning

Tilläggskod/version av undersökningsmetod

Modifierare: 000, välj 2 arm/ben

Revideringar i denna version

Mindre uppdateringar. Tillägg inför endoAVF System - endovaskulär fistel undersökning.

1. Medicinsk bakgrund och mätprinciper

1.1 Medicinsk bakgrund

Att anlägga permanent hemodialysaccess är en viktig del av verksamheten vid många kärlikirurgiska enheter i landet. På Sahlgrenska sjukhuset sköts dock detta av transplantationskirurgerna.

I engelskspråkig litteratur refererar man ofta till hemodialysaccessen som »life-line« för att betona dess livsuppehållande funktion för patienter med terminal njursvikt. Accesskirurgen är ansvarig för patientens livlina genom att både leverera en välfungerande produkt och upprätthålla dess funktion. Eftersom hemodialysaccess är en i grunden ofysiologisk kärlförbindelse, blir det ofta problem. Internationella riktlinjer och nya insikter om vikten av planering vid primär accesskirurgi liksom användning av endovaskulära metoder vid accessproblem har inneburit att det finns bra möjligheter att åtgärda och lösa eventuella accessproblem. En välfungerande dialysvård bygger på god tidsplanering. Njursvikten måste identifieras, kommande dialysbehov uppmärksammas, accesskirurgi planeras, och accessen måste ges tid att mogna till adekvat funktion vilket tar minst 6 veckor. Om någon länk i denna kedja misslyckas och dialys måste påbörjas akut utan en fungerande permanent hemodialysaccess återstår dialys via CDK (central dialyskateter). Denna accessform ska endast i undantagsfall användas som primär, permanent hemodialysaccess, exempelvis hos patienter med mycket begränsad livslängd eller svår hjärtsvikt.

Modern dialysbehandling startade på 1960-talet när Quinton och Scribner beskrev den arteriovenösa shunten och Cimino och Brescia opererade den första radiocephala fisteln, en teknik och access som fortfarande är etablerad standardmetod. Om möjlighet till en radiocephal fistelkonstruktion saknas på den icke-dominanta armen, väljs först radiocephal fistel på den andra armen och därefter en access med nativ ven på överarmen eller access med ett syntetgraft, kopplat mellan en artär och en djup ven. Eftersom AV-fistlar har längre hållbarhet än AV-graft, bör denna accesstyp väljas i först hand [KDOQI]. Numera finns även möjlighet att utföra endovaskulära AV fistelsystem (endoAVF System) via radiologin när underarmsvenor är otillräckliga.

1.2 Indikation

Anläggande av AV-fistel inför dialys

1.3 Kontraindikation

Inga. Patienten bör dock inte utföra venmappingen direkt efter dialys

1.4 Mätprinciper

Artärer och vener undersöks med ultraljud med 2D-bild för morfologi och med färgdoppler och spektraldoppler för värdering av avvikande flödesförhållanden och gradering av ev stenoser. Kompressionsteknik används vid behov på vensidan för att bekräfta öppetstående ven.

2. Mätmetod/kvantifiering

2.1 Kvantifieringsprincip

Artärer: Bedöm morfologin av artärerna och eventuell plack eller mediaskleros. Vid beräkning av hastighetskvoter används stenosisens maximala flödes hastighet dividerat med flödes hastigheten före stenosen (den ”normala” hastigheten). Vid mätningen används samma vinkel före och i stenosis. En kvot, PSVR (peak systolic velocity ratio) skattas.

Vener: Vid undersökning på vensidan anbringas stas och ev värme för att fylla ut venerna. Stas kan anläggas med manschett (60 mmHg) eller med gummislang och peang. Vendiometern mäts enligt principen leading edge till leading edge. Då venväggen oftast är mycket tunn ses oftast inte intiman som ett separat eko varför mätpunkten/calipern sätts på det tydligaste ekot från främre väggen. V cephalicas djup kartläggs på under- och överarm. V basilicas djup behöver inte mätas eftersom denna ven ändå kommer att transponeras om den ska användas som sticksträcka.

2.1 Implementering på egna avdelningen

Lämpliga vener för fistelkirurgi kräver en diameter ≥ 2 mm på överarm eller $\geq 1,5$ – $2,0$ mm underarm. En späd person kan ha mycket smala kärl. Är alla vener smala, kanske runt 1,5 mm, rita ur dem och notera det tydligt i svaret. Vid behov mappa även andra armen. Yngre, mindre sjuka personer har bättre möjligheter att ”arbeta upp” smala artärer och vener jämfört med äldre och mer sjuka personer.

Även artär av god kvalitet krävs. A radialis diameter bör vara minst 2 mm för att bli aktuell för fistelkirurgi.

2.3 Validering

Deltagande i accessboard där resultat sätts i relation till fynd i samband med accesskirurgin.

3. Verifiering och funktionskontroll

3.1 Principer

Funktionskontroll av apparatur utförs av servicepersonal enligt gällande serviceavtal.

3.2 Mätosäkerhet

Mätosäkerheten ligger i avgränsningen av kärlets diameter. För mätning tillämpas principen leading edge till leading edge. Då kärlväggen är tunn kan oftast intima och media-gränsen inte urskiljas och får därför skattas. Vanligtvis underskattas ultraljud kärldiametern. För att inte underskatta för mycket krävs att man använder stas på armen för att fylla venerna. Det är också viktigt att patienten inte är för kall. Använd i så fall värmedyna och filter.

4. Förberedelser på kliniken/undersökningsrummet, material och apparatur

4.1 Speciella förberedelser

Rengöring av transducer och maskin sker enligt särskilt dokument.

Inställning, programval och transducerval för respektive maskin.

Välj venmappingprogrammet på maskinen.

4.2 Specifika läkemedel, material

Radioaktiva läkemedel

Ej aktuellt

Gammakamera och övrig utrustning

Digital kamera

Siemens Sequoia

GE Logic E10s

5. Patientförberedelser

5.1 Kallelseinstruktioner

Se bilaga

5.2 Patientförberedelse på kliniken

Patienten ombeds ta av sig på överkroppen samt att ev ta av sig smycken. Lägg över handdukar så att patienten håller sig varm. Använd värmedyna och venstas.

Patienten placeras liggande på rygg, gärna halvsittande i början av undersökning och liggande plant vid kontroll av centrala avflödet.

Obs! Sänk ner britsen så mycket det går när patienten ska kliva i av och på.

6. Undersökningsprocedur

6.1 Bemanning

Undersökning utförs av 1-2 BMA.

120 minuter avsätts för undersökningen. Om man finner goda förutsättningar för fistelkonstruktion vid mapping av icke-dominant arm behöver den dominanta armen inte mappas.

6.2 Undersökningens utförande

1. Patienten skall ligga på rygg och så vågrätt som möjligt vid undersökning av de centrala kärlen. Vid undersökning av armkärlen går det bra med lite lutning av huvud och överkropp. För att inte underskatta kärldiametrar bör patienten vara varm, speciellt om armar och händer, så erbjud gärna flera filter. Det finns även värmekuddar till hands för att värma kalla händer, dessa hittas i rum 10, KFU eller på njurfunktion (klinfysmottagning 2).

2. Börja med den icke-dominanta armen. Om man misstänker att fisteln inte kommer att anläggas i den icke-dominanta armen (tex vid stroke) så ska båda armarna mappas.

3. Gör en visuell bedömning. Kolla om patienten har ytlig kärlteckning mellan hals och axel. Förekomst av ytlig kärlteckning inger misstanke om central venocklusion.

4. *(Denna undersökningspunkt kan utföras i slutet av undersökningen om så önskas)* Undersök a subclavia/ a axillaris och v axillaris/v subclavia med färg- och pulsad doppler. Viktigt att patienten ligger så plant som möjligt med huvudet för att få ett optimalt venöst återflöde. Finns det misstanke om central patologi? Artären har normalt ett trifasiskt flöde och det venösa flödet skall vara andningsvarierat. Spara ner pulsade dopplerbilder. Vid avvikande fynd försök identifiera ev patologi.

5. Fortsätt med armartärerna. Artärerna bedöms avseende diameter, morfologi och dopplerfynd. Plackbildning, stenoser, ocklusion, aneurysm? Ett tips är att börja med att hitta delningen till a radialis och a ulnaris som vanligtvis är belägen strax nedom armbågsvecket, men ibland är belägen på överarmen. Börja sedan med a brachialis. Dokumentera flödes hastighet och kärldiameter mitt på överarmen. Scanna kärlet med färgdoppler (vid mycket plackbildning följ kärlet med pulsad doppler) och dokumentera eventuell patologi.

OBS! Vid högt sittande a brachialisbifurkation ritas även a ulnaris ut till strax nedom armvecket. Notera fyndet tydligt i svaret.

6. Undersök a ulnaris och a radialis på samma sätt enligt ovan. Dokumentera flödes hastigheter och kärldiameter proximalt, mid och distalt i a radialis. A ulnaris behöver endast kontrolleras att öppetstående proximalt och distalt i handledsnivå. Om a ulnaris är ockluderad måste detta anges i svaret.

7. Rita ut a brachialis, brachialis-bifurkationen samt hela a radialis med röd färgpenna på patienten.

8. Undersök sedan venerna på armen. Armen skall stasas så högt upp på överarmen det går med ett band eller blodtrycksmanschett (ca 60mmHg), för att öka venfyllnaden och ge en så adekvat diameter som möjligt.

9. Börja med att undersöka v cephalica så proximalt som möjligt och följ sedan kärlet ner mot handen. Är kärlet öppetstående? Komprimera venen med transducern. Finns det trombosrester? Väggförtjockad? Smal?

10. Vid undersökning av v cephalica, dokumentera kärldiameter samt djup (djupet = från hudytan till kärlets anteriora vägg) vid olika nivåer:

Proximalt överarm

Mid överarm

Distalt/armveck

Proximalt underarm

Mid underarm

Distalt underarm

11. Undersök sedan v basilica så långt proximalt som möjligt och vidare ned till armvecket (till ev 10 cm distalt om armvecket om v cephalica ej verkar lämplig för fistelkirurgi). V basilica och v brachialis kan vid första anblick vara svåra att särskilja. Observera att v brachialis följer a brachialis hela vägen och skall ej ritas ut! V basilica mynnar i v brachialis på överarmen men denna mynning kan vara både högt upp på armen eller långt ner mot armvecket. Notera tydligt i svaret samt på bildprotokollet om ex mynningen sitter långt ner och endast en kort v basilica hittas.

För v basilica, dokumentera kärldiameter:

Proximalt överarm

Mid överarm

Distalt överarm

Ev proximalt underarm

12. Undersök om det finns venös tvärförbindelse i armbågsvecksnivå (v mediana cubiti).

13. Undersök om det finns perforantven i armbågsvecksnivå. Om perforantven finns och är över 2 mm görs följande 3 svep:

- V brachialis på överarm till armbågsvecket
- Vv radialis från handled till armbågsvecket
- Vv ulnaris från handled till armbågsvecket

14. Avsluta med att rita ut v cephalica (hela armen) och v basilica på överarmen med blå penna. Rita ut ev tvärförbindelse och ev perforantven i armbågsvecket. Glöm inte att markera stora grenavgångar.

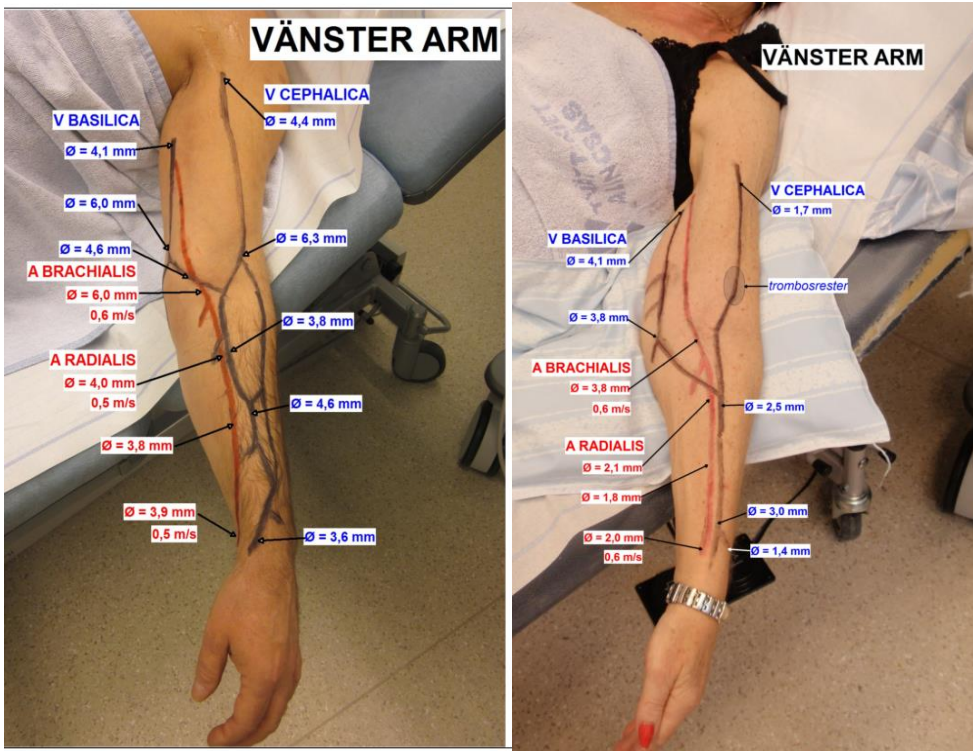
15. Fotodokumentera patientens arm med utritade artärer och vener. Armhålan och tummen ska vara med på bild

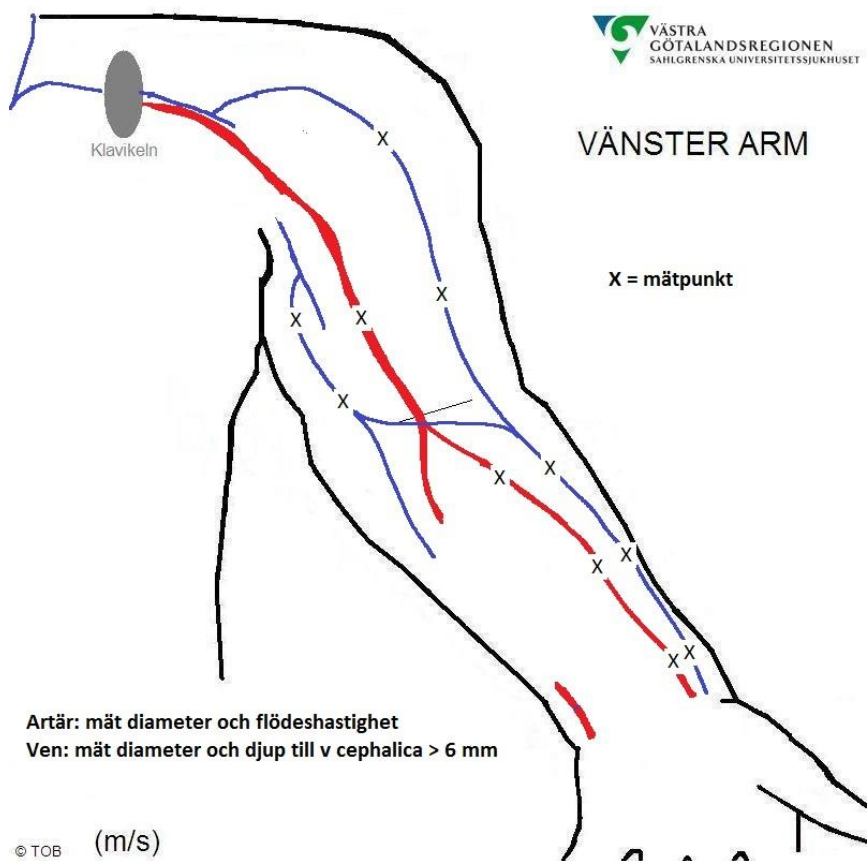
6.3 Sammanställning och analys av prover/mätdata

Fotografierna infogas i AGFA.

På fotografierna ifylls diameter och flödes hastighet för artärerna, diameter och djup för venerna, se bild och skiss. Ange samtliga kärlnamn.

--U3





Skissen visar var mätningar ska utföras och dokumenteras.

6.4 Utformning av utlåtande/undersökningsvar

Beskriv artärerna avseende bredd, väggförtjockning, plack, stenoser eller ocklusion.

Breda eller smala vener? Beskriv eventuella väggförtjockningar, trombrester eller ocklusion.

Alternativt ange om inga vener lämpliga för fistelkirurgi hittas.

Svarexempel:

Undersökningsfynd:

Vänster arm: V cephalica är normalbred på underarmen med avrinning via v brachialis i armbågsvecksnivå samt via v basilica strax under armvecksnivå.

V cephalica är mycket smal en bit på överarmen där venen är delvis trombotiserad. Övriga delen av v cephalica, proximalt på överarmen samt dess inmyning i v subclavia är utan anmärkning. V basilica inmynnar i v brachialis högt upp på överarmen. Perforantven finns/finns inte i armbågsvecket. Andningsvarierat flöde i centrala vener.

Artärer med normal diameter. Ingen eller lindrig plackbildning, inga stenoser hittas.

Bedömning:

Artärer och ytliga vener utritade med kärldiametrar indikerade på bifogad bild.

6.5 Referensmaterial, normalfynd

Vener och artärer ska vara ≥ 2 mm breda för att vara lämpliga för fistelkirurgi. I vissa fall kan mindre diameter (1,5 mm) accepteras, särskilt om yngre patient med bättre adaptionsförmåga. Äldre kärlsjuka patienter har begränsad förmåga att arbeta upp en klen artär.

7. Felkällor

Man bör vara lätt på handen vid undersökningen av venerna, annars finns risk att de ytliga venerna komprimeras och diametern underskattas.

Om patienten är kall kan kärlden dra ihop sig och kärldiametern underskattas.

Om färgdopplern inte ger signal i venerna, tilla transducern åt andra hållet alternativt släpp lite på stasen. Om venen är komprimerbar finns ingen trombos.

I övrigt se avsnitt mätosäkerhet.

8. Medicinska komplikationer

Inga.

Observera att en del äldre njursjuka patienter kan ha väldigt skör hud så var försiktig vid uttritandet av kärlden med färgpennan.

9. Referenser

Personlig kommunikation Dr Niclas Kvarnström och Dr John Söfteland, Transplantationskirurgi, Dr Adam Csernai, Buk- och kärldiagnostik, Sahlgrenska Universitetssjukhuset.

Ansvar

Medarbetare ansvarar för att sätta sig in i och efterleva rutinen. Linjeförstare ansvarar för att tillkännage rutinen och följa upp efterlevnad. Verksamhetschef ansvarar för ledningssystemet.

Uppföljning, utvärdering och revision

Avsteg från rutinen av betydelse för journalföring dokumenteras i Agfa.

Felhändelser eller risk för fel rapporteras i MedControl PRO.

Dokumentation

Styrande dokument arkiveras i SOFIA STY. Redovisande dokument ska hanteras enligt sjukhusets gällande rutiner för arkivering av allmänna handlingar.

Information om handlingen

Handlingstyp: Rutin

Gäller för: Verksamhet Klinisk fysiologi

Innehållsansvar: Kim Colliander, (kimco1), Överläkare

Granskad av: Sergej Golubovic, (sergo2), Sektionsledare

Godkänd av: Per Nivedahl, (perda7), Verksamhetschef

Dokument-ID: SU9800-1516193980-224

Version: 10.0

Giltig från: 2024-12-02

Giltig till: 2026-12-02