

Kort-HTA

Extraktion av mandibulär primär molar vid aplasi av mandibulär premolar i det tidiga växelbettet

Ann Liljegren, Petteri Sjögren

HTA-Centrum, Sahlgrenska Universitetssjukhuset, Göteborg

Frågeställning

Är det bättre att extrahera en primär mandibulär molar jämfört med att lämna den kvar vid aplasi av premolar i motsvarande tandposition, hos barn med normalbett i det tidiga växelbettet (10-11 år), avseende bettfunktion och komplikationer?

Frågeställare

Julia Naoumova, övertandläkare, Odont. Dr. Specialistkliniken för ortodonti Göteborg, Specialisttandvården, Folktandvården Västra Götaland.

Frågeställaren har under framtagandet av rapporten varit sakkunnig i ämnesspecifika frågor.

HTA-centrums bedömning

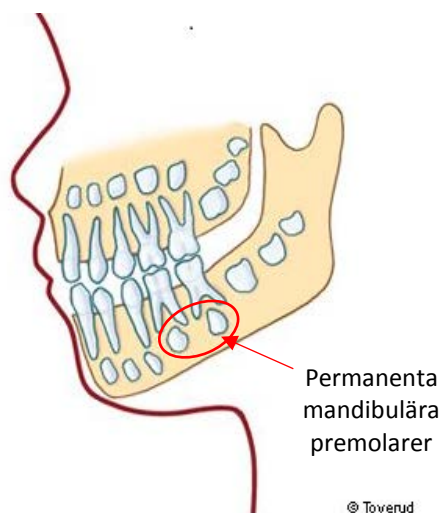
Det saknas vetenskapligt underlag för att bedöma patientnytta eller risker, och utifrån närliggande fallserier är det osäkert huruvida det är bättre att extrahera en primär mandibulär molar jämfört med att lämna den kvar, vid aplasi av premolar i motsvarande tandposition, hos barn med normalbett i det tidiga växelbettet (10-11 år), avseende bettfunktion och komplikationer.

Ordlista

Ankylos	Tandrot och ben har vuxit samman
Aplasi	Avsaknad av tandanlag
Elongering	Tanden har vuxit ut längre än normalt i vertikalriktning
Eruption	Tandens frambrutt i munhålan
Extraktion	Tanduttagning
Infraposition	Färdigframbruten tand på lägre nivå (kaudalt i underkäken) än granntänderna
Interferens	Funktionellt störande tandkontakt
Normalbett	Ett funktionellt väsentligen optimalt bett
Mandibel	Underkäke
Marginala benet	Benet som omger tanden (ungefär)
Ocklusalyta	Tuggyta
Primära bettet	Mjölktandsbettet
Primär tand	Mjölktand
Premolar	Främre kindtand i det permanenta bettet, mellan hörntand och molarer
Molar	Kindtand (både i primära och permanenta bettet)
Växelbett	Ett bettutvecklingsstadium med både primära och permanenta tänder

Bakgrund

I det växelbettet hos barn bryter de mandibulära premolarerna fram vanligen vid 10-12 års ålder. De föregås i samma tandposition av de primära molarna (Figur 1). Den permanenta



Figur 1. Mjölktandsbettet där permanenta tandanlag ses i käkbenet. Mandibulära premolarer inringade.

Modifierad från illustration av Towerud. Källa: 1177.se

premolarens frambrött orsakar resorption av den primära molarens rötter vilket leder till att den lossnar. Vid avsaknad av tandanlag (aplasi) hos premolar och därigenom uteblivet tandframbrött, uteblir den primära molarens rotresorption och den blir vanligen kvar i käken. Aplasi av en mandibulär premolar förekommer hos mellan 2-4 % av befolkningen (en mindre andel saknar flera premolaranlag). Traditionellt finns det två huvudsakliga terapeutiska alternativ vid aplasi av mandibulär premolar i det tidiga växelbettet med normalbett. Det ena alternativet är att extrahera den primära molaren och tillåta spontan luckslutning. Oftast sluts

tandluckan väsentligen väl men en restlucka på några millimeter kan kvarstå som vid behov senare kan slutas genom tandreglering. Det finns även möjlighet att ersätta tanden genom transplantation av en visdomstand från överkäken, eller senare med en protetisk ersättning, till exempel en käkbensförankrad krona (tandimplantat). Det andra alternativet innebär att den primära molaren lämnas kvar i tandbågen, vilket ibland leder till att tandens rötter växer fast i käkbenet (ankylos) med följden att tanden hamnar i en lägre nivå jämfört med sina granntänder (infraposition). Om den primära molaren klarar sig funktionell i tandbågen till 20 års ålder anses det vara ett prognostiskt gynnsamt tecken för fortsatt funktion av tanden in i vuxenlivet. Om den primära molaren senare måste extraheras kan det vara indicerat med tandstött brokonstruktion eller käkbensförankrad krona.

Handläggning på HTA-centrum

- Bedömning av frågan på HTA-centrum i augusti 2016
- Systematisk litteratursökning avseende publicerade kontrollerade studier som jämför extraktion av mandibulär primär molar i tandposition med aplasi av premolar (i syfte att uppnå spontan luckslutning), med att avstå från extraktion av primär molar, hos barn i det tidiga växelbettet (10-11 års ålder).
- Granskning av artiklar och bedömning av det vetenskapliga underlaget.
- Beslut att göra kort-HTA istället för verksamhetsbaserad HTA på grund av brist på relevanta publicerade studier.

PICO

- P:** Barn med normalbett i det tidiga växelbettet (10-11 års ålder) som saknar tandanlag (aplasi) för mandibulär premolar
- I:** Extraktion av mandibulär primär molar (10-11 års ålder) i tandposition med aplasi för premolar, i syfte att uppnå spontant luckslutning
- C:** Avstå från extraktion av primär molar i tandposition med aplasi för premolar
- O:** Bettfunktion utvärderad enligt:
Funktionella interferenser pga. elongering
Risk för elongering sekundärt till infraposition av primärtand
Tippning av granntänder med risk för marginal benförlust som kan orsaka skada
- Risker och komplikationer:
Ankylos av primär tand och i kombination med infraposition
Kvarstående tandluckor i extraktionsområdet
Sen förlust av primär tand som kräver protetisk ersättning i vuxen ålder
Övriga komplikationer

Resultat av litteratursökningen

Litteratursökningen gjordes 2016-09-13 i databaserna Medline, PubMed, Embase och The Cochrane Library (se detaljer nedan). Efter borttagande av dubletter screenades 488 referenser, 479 referenser uppfyllde inte PICO eller andra urvalskriterier. Nio referenser lästes i fulltext.

Den systematiska litteratursökningen identifierade inga publicerade studier som uppfyllde inklusionskriterierna enligt PICO. Litteratursökningen identifierade närliggande litteratur, i form av fyra fallserier där patientgruppen (P) inte var helt överensstämmande med PICO avseende åldersgrupp och normalbett. Två fallserier beskrev (I) förloppet efter extraktion av mandibulär primär andra molar, och två fallserier beskrev (C) förloppet då man valt att avstå från extraktion av mandibulär primär andra molar.

Resultat

I två närliggande fallserier (se ovan) där mandibulär primär andra molar extraherades vid aplasi av premolar i samma tandposition hos barn i växelbettet, sågs vid fyra års uppföljning en spontan luckslutning med kvarstående tandluckor i medel om 2 mm (Lindqvist, 1980; Mamapolou *et al.*, 1996) (Tabell 1). Det mesta av luckslutningen skedde under det första året efter extraktion (Mamapolou *et al.*, 1996). Slutningen av tandluckan berodde delvis på tippning av granntänderna in i extraktionsområdet (Lindqvist, 1980; Mamapolou *et al.*, 1996).

I två andra närliggande fallserier, där man valt att avstå från extraktion av mandibulär primär andra molar vid aplasi av andra premolar, sågs >90% långtidsöverlevnad av de primära molarerna (Bjerklin *et al.*, 2008). Infraocklusion av kvarvarande primär andra molar var vanligt förekommande (50-55%) i åldersgruppen 19-21 år med medelavvikelser i nivå från ocklusionsplanet omkring 1,3–1,4 mm, med stora individuella variationer (min-max: 0-10 mm) (Bjerklin *et al.*, 2000; Bjerklin *et al.*, 2008) (Tabell 1). Infraocklusion hos primär andra molar korrelerade positivt med tippning av granntänderna i åldersgrupper 11-18 år ($r = -0,56$ till $-0,64$, $p < 0,01$), medan i åldersgrupper 19-29 år ($r = -0,22$ till $-0,41$, $p = n.s.$) fanns ingen signifikant korrelation (Bjerklin *et al.*, 2000).

Tabell 1 Närliggande litteratur - Fallserier där mandibulär primär andra molar antingen extraherats eller lämnats kvar vid aplasi av permanent anlag för mandibulär andra premolar hos barn i tidiga växelbettet

Första författare, år, land	Studie design	Uppföljnings period	Intervention	Antal patienter, n (tänder)	Ålder (min-max)	Män (%)	Resultat för utfallsvariabler enligt PICO
Mamapolou, 1996, Sverige	Fallserie	4 år	Extraktion av mandibulär primär andra molar	11 (13)	12 (10-13)	8 (36)	<u>Tippling</u> ¹ , medel (SD) grader Första premolar: -5,7 (2,5) Första molar: 9,0 (6,7) <u>Tandlucka</u> ² , medel (SD) mm 2,0 (1,4)
Lindqvist, 1980, Sverige	Fallserie	4 år	Extraktion av mandibulär primär andra molar	Tippling: 20 (20) Tandlucka: 68 (?) Komplikationer: 20 (20)	Ej angiven (5-12)	67 (47)	<u>Tippling</u> ¹ , medel (SD) grader n=20: 13,5 (7,1) <u>Tandlucka</u> ² , medel (SD) mm n=68: 2,0 (ej angivet) <u>Ovriga komplikationer</u> n=20: 7 (35 %) smärta vid palpering av tuggmuskler
Bjerklín, 2000, Sweden	Fallserie	Startålder: 11-12 år Slutålder: medel (SD): 20,5 (3,6) år	Kvarvarande mandibulär primär andra molar	41 (59)	Ej angiven (11-12)	13 (32)	<u>Tippling</u> ¹ , Δ medel (SD) mm mellan åldersgrupperna ⁴ 15-16 till 17-18 år: -0,20 (0,61), p<0,05 17-18 till 19-20 år: -0,07 (0,18), p<0,05 <u>Primära andra molare i infraokklusion</u> ⁵ (%): 41 (50) vid 20-21 års ålder <u>Infraokklusion</u> ⁵ medel (SD) mm 17-18 års ålder (n=55 tänder): 1,43 (1,13) 19-20 års ålder (n=40 tänder): 1,30 (1,39) <u>Förlust av primär molar</u> ⁶ (13,5 års samt 17,5 års ålder) 5 extraherades (alla innan 20 års ålder)
Bjerklín, 2008, Sweden	Fallserie	Startålder: 12-13 år Slutålder: medel (SD): 24,6 (5,3) år	Kvarvarande mandibulär primär andra molar	99 (99)	Ej angiven (12-13)	37 (37)	<u>Primära andra molare i infraokklusion</u> ⁵ (%): 22 (55) vid 19-20 års ålder <u>Infraokklusion</u> ⁵ medel (SD) mm 16-17 års ålder (n=94 tänder): 1,28 (1,70) 18-19 års ålder (n=94 tänder): 1,26 (1,94) 20-21 års ålder (n=82 tänder): 1,43 (1,86) <u>Förlust av primär molar</u> ⁷ 11 under studietiden varav två vid \leq 20 års ålder

¹Avser tippling av granntand, ²Avser kvarstående tandlucka i extraktionsområdet, ³Avser skillnad i tippling av granntand mellan käkhalva där extraktion utfördes och käkhalva utan extraktion. ⁴Den största skillnaden i avstånd uppmättes mellan åldersgrupperna 15-16 till 17-18 år, ⁵Infraokklusionen var som mest uttalad vid 17-18 års ålder, ⁶Avser förlust av mandibulär andra primära molar, ⁷Avser förlust av mandibulär andra primära molar i olika åldrar (anledning): 19-20 år; 2 (implantat), 2 (transplanterad tredje molar), 21 år; 1 (rotresorption/infraokklusion), 22-23 år; 2 (infraokklusion), 24 år; 1 (karies), 33 år; 2 (rotresorption), 35 år; 1 (karies).

Kostnad

Barn- och ungdomstandvård i Sverige, inklusive funktionellt nödvändig tandreglering med vissa regionala variationer, är kostnadsfri för patienterna. Samhällskostnaden för behandlingar relaterade till aplasi av mandibulära premolarer inom barn- och ungdomstandvården är svåruppskattad men torde vara avsevärd. Åtgärder som vidtas för korrigerande av funktionella avvikelser i bettutveckling kan ha konsekvenser för individen i vuxenlivet, såväl avseende munhälsorelaterad livskvalitet, estetik, funktion och ekonomi. Så är även fallet med ersättning av tandluckor i det permanenta bettet där förlust av en kvarlämnad primär tand i vuxen ålder kan leda till behov av protetisk ersättning av tanden,

t.ex. med käkbenförankrad protetik. Alternativet, att sluta en tandlucka, helt eller delvis, genom spontan tandvandring/tippning förefaller vara ett för patienten mer kostnadsbesparande alternativ med säkrare långtidsprognos, inkluderande en möjlighet att sluta eventuell restlucka genom tandreglering. Båda terapialternativen kräver en viss kontinuerlig monitorering av bettutvecklingen under ungdomsåren.

Sammanfattande slutsats

Det saknas vetenskapligt underlag för att bedöma patientnytta eller risker, och utifrån närliggande fallserier är det osäkert huruvida det är bättre att extrahera en primär mandibulär molar jämfört med att lämna den kvar, vid aplasi av premolar i motsvarande tandposition, hos barn med normalbett i det tidiga växelbettet (10-11 år), avseende bettfunktion och komplikationer.

Kort-HTA

Inkomna förslag som bedömts enligt HTA-centrums prioriteringskriterier, men ej genomgått en regelrätt HTA-process. En systematisk litteratursökning har dock genomförts, och HTA-centrum har gjort en sammanfattande bedömning över relevant material.

Granskad och godkänd av kvalitetssäkringsgruppen den 2016-11-30

För HTA-centrum

Christina Bergh, HTA-chef

Christina Bergh

Professor, överläkare

Magnus Hakeberg

Professor, övertandläkare

Elisabeth Hansson-Olofsson

Universitetslektor, docent

Lennart Jivegård

Universitetslektor, överläkare

Anders Larsson

Med dr, överläkare

Olle Nelzén

Docent, överläkare

Christian Rylander

Med dr, överläkare

Ola Samuelson

Docent, överläkare

Ninni Sernert

Professor, forskningsledare

Henrik Sjövall

Professor, överläkare

Petteri Sjögren

Med dr, tandläkare

Maria Skogby

Med dr, vårdnhetschef

Annika Strandell

Docent, överläkare

Therese Svanberg

HTA-bibliotekarie

Search strategies

Database: Samsök I OVID

Embase 1974 to 2016 September 12

Epub Ahead of Print, In-Process & Other Non-Indexed Citations, Ovid MEDLINE(R) Daily and Ovid MEDLINE(R) 1946 to Present

Date: 2016-09-13

No of results: Totalt 662 ref. Embase 316 ref., Medline 346 ref.

#	Searches	Results
1	exp Anodontia/ use ppez or exp Hypodontia/ use oomezd	6816
2	(Anodontia or Hypodontia).ab,ti.	3088
3	((Missing or Agenes* or absence or absent or aplastic or Aplasia) adj5 (tooth* or dental* or teeth or premolar* or bicuspid* or molar* or successor*)).ab,ti.	14035
4	1 or 2 or 3	19214
5	exp Tooth extraction/ use ppez or exp tooth extraction/ use oomezd	38492
6	exp Tooth, deciduous/ use ppez or exp deciduous tooth/ use oomezd	21384
7	5 and 6	1793
8	(extraction* or extracted or Remove or removal or removed or Intercept*).ab,ti.	1857374
9	((Deciduous or Primary or milk or baby or second or first) adj7 (premolar* or Dentition* or teeth or tooth or molar*)).ab,ti.	54913
10	8 and 9	12070
11	7 or 10	13132
12	4 and 11	692
13	(animals not (animals and humans)).sh. use ppez or (animal not (animal and human)).sh. use oomezd	5632187
14	12 not 13	681
15	14 use ppez not (comment or editorial or letter).pt.	346
16	14 use oomezd	331
17	limit 16 to (article or conference paper or note or "review") [Limit not valid in Ovid MEDLINE(R),Ovid MEDLINE(R) Daily Update,Ovid MEDLINE(R) In-Process,Ovid MEDLINE(R) Publisher; records were retained]	316
18	15 or 17	662

Database: The Cochrane Library

Date: 2016-09-14

No of results: 22

ID	Search	Hits
#1	MeSH descriptor: [Anodontia] explode all trees	10
#2	Anodontia or Hypodontia:ti,ab,kw (Word variations have been searched)	14
#3	Missing or Agenes* or absence or absent or aplastic or Aplasia:ti,ab,kw (Word variations have been searched)	23579
#4	tooth* or dental* or teeth or premolar* or bicuspid* or molar* or successor*:ti,ab,kw (Word variations have been searched)	24202

#5	#3 near/5 #4	212
#6	#1 or #2 or #5	220
#7	MeSH descriptor: [Tooth Extraction] explode all trees	1478
#8	extraction* or extracted or Remove or removal or removed or Intercept*:ti,ab,kw (Word variations have been searched)	40240
#9	Deciduous or Primary or milk or baby or second or first:ti,ab,kw (Word variations have been searched)	243357
#10	premolar* or Dentition* or teeth or tooth or molar*:ti,ab,kw (Word variations have been searched)	14001
#11	#9 near/7 #10	2026
#12	#8 and #11	668
#13	#7 or #12	1985
#14	#6 and #13	22

Database: PubMed

Date: 2016-09-14

No of results: 113

Search	Queries	Result
#11	Search #9 AND #10	113
#10	Search (pubmednotmedline[sb] OR inprocess[sb] OR publisher[sb])	2957388
#9	Search #5 AND #8	822
#8	Search #6 AND #7	10513
#7	Search ((Deciduous[tiab] OR Primary[tiab] OR milk[tiab] OR baby[tiab] OR second[tiab] OR first[tiab]) AND (premolar*[tiab] OR Dentition*[tiab] OR teeth[tiab] OR tooth[tiab] OR molar*[tiab]))	49566
#6	Search extraction*[tiab] OR extracted[tiab] OR Remove[tiab] OR removal[tiab] OR removed[tiab] OR Intercept*[tiab]	816382
#5	Search #1 OR #2	17311
#2	Search ((Missing[tiab] OR Agenes*[tiab] OR absence[tiab] OR absent [tiab] OR aplastic[tiab] OR Aplasia[tiab]) AND (tooth*[tiab] OR dental*[tiab] OR teeth[tiab] OR premolar*[tiab] OR bicuspid*[tiab] OR molar*[tiab] OR successor*[tiab]))	16236
#1	Search Anodontia[tiab] OR Hypodontia[tiab]	1590

The web-sites of **SBU**, **Kunskapscenteret** and **Sundhedsstyrelsen** were visited

2016-09-14

Nothing relevant to the question at issue was found

Included related studies:

Bjerklin K, Al-Najjar M, Karestedt H, Andren A. Agenesis of mandibular second premolars with retained primary molars: a longitudinal radiographic study of 99 subjects from 12 years of age to adulthood. *Eur J Orthod.* 2008;30(3):254-61.

Bjerklin K, Bennett J. The long-term survival of lower second primary molars in subjects with agenesis of the premolars. *European Journal of Orthodontics.* 2000;22(3):245-55.

Lindqvist B. Extraction of the deciduous second molar in hypodontia. *European Journal of Orthodontics.* 1980;2(3):173-81.

Mamopoulou A, Hagg U, Schroder U, Hansen K. Agenesis of mandibular second premolars. Spontaneous space closure after extraction therapy: a 4-year follow-up. *European Journal of Orthodontics.* 1996;18(6):589-600.

Other references:

Moher D, Liberati A, Tetzlaff J, Altman DG; PRISMA Group. Preferred reporting items for systematic reviews and meta-analyses: the PRISMA statement. *PLoS Med.* 2009 Jul 21;6(7):e1000097.