

BILAGA:

Protokoll för CT thorax-buk inför multiorgandonation från avlidna donatorer

Tidsplanering: Detta är en akut undersökning. **Undersökningen granskas av radiolog lokalt.** Utförd undersökning inklusive tunna snitt länkas till Sahlgrenska Universitetssjukhuset. Undersökningen eftergranskas inte rutinmässigt av radiolog på Sahlgrenska annat än om volymsbestämning av lever efterfrågas.

Multiorgandonation CT-Thorax / Buk i flerfas

Planering: Från Jugulum till trochanter minor

- Serie 1: **Nativ övre buk:** 2cm ovan diafragma till 2cm under leverspetsen (Crista)
- Serie 2: **Thorax/Buk i artärfas:** 1cm ovan lungapex till trochanter minor
- Serie 3: **Övre buk i sen artärfas**
- Serie 4: **Thorax/Buk i venfas** under **apné**
- Serie 5: **Övre buk 3 min**
- Serie 6: **Utsöndring 10 min.** Från nedanför diafragma till symfyisen

Smartprep: Lagg snitt i höjden med carina. Lagg ROI i aortadescendens

Delay: 12sekunder tills HU värdet på 200 uppnås

Så startas Thorax/Buk i artärfas

Övre buk i sen artärfas efter 15 sekunder

Thorax/Buk i venfas efter ytterligare 25 sekunder

Övre buk efter 3 minuter

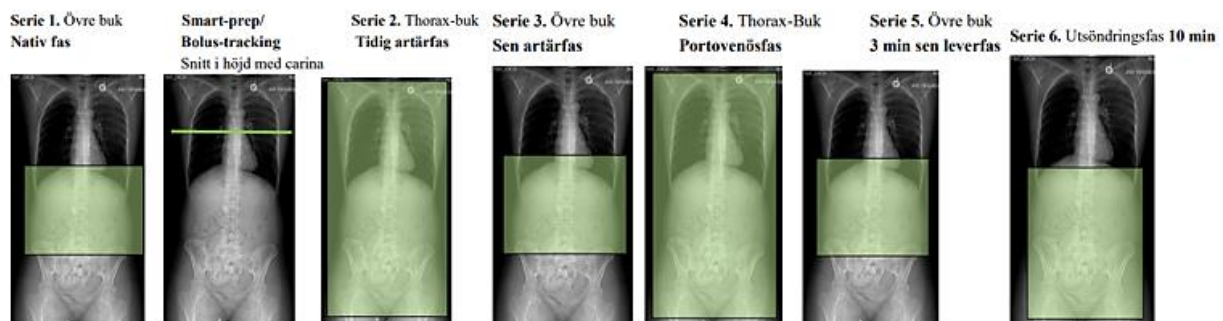
Utsöndring efter 10 minuter

Kontrastmedel: Iomeron® 400mg eller Omnipaque® 350mg/ml.

Mängd: 750mg/ml per kilokroppsvikt. Max vikt för kvinnor: **80kg**, för män **100kg**

Ex:

- En patient som väger 70kg ska få 150ml Omnipaque® med en injektionstid på 6ml/s under 25s
- En patient som väger 70kg ska få 131ml Iomeron® med en injektionstid på 5.3ml/s under 25s



SVARSMALL: DT Thorax-buk för multiorgan donation

Undersökt [utan ivk] [med ivk i sex faser enligt specialprotokoll]

THORAX:

I lungorna finns [inga patologiska förändringar.] [atelektas/aspiration/pneumoni/malignitetsmisstänkt förändring (beskriv)]

Storleksmätning höger lunga: Bredd i carinanivå [] cm, största sagittella mått i carinanivå [] cm, höjd från diafragmatopp till lungspets [] cm.

Storleksmätning vänster lunga: Bredd i carinanivå [] cm, största sagittella mått i carinanivå [] cm, höjd från diafragmatopp till lungspets [] cm.

Diameter höger huvudbronk [] cm, vänster [] cm.

Interlobärfårorna [är kompletta/inkompletta/avvikande på annat sätt (beskriv)].

Förkalkningar i hjärtklaffar [påvisas.] [påvisas inte.] Förkalkningar i kranskärl [påvisas.] [påvisas inte.] Stenoser i coronarkärl [kan ej bedömas.] [påvisas.] [påvisas inte.]

BUK:

I buken finns [inga hållpunkter för malignitet eller infektion.] [förändringar talande för (beskriv!)]

LEVER:

[Ingen/Lätt/Måttlig/Höggradig] steatos.

Artäranatomien är [ordinär.] (accessoriska leverartärer från SMA eller a. gastrica sin?) (beskriv avvikelse!)

[Inga fokala parenkymförändringar.] [Förändring med benigt/malignt utseende (beskriv!).]

Det [finns inga] [finns påvisbara konkrement] i [gallblåsa/gallvägar]. Intrahepatiska gallvägar är [normalvida.] [vidgade.]

Storleksmätning höger leverlob: Största sagittella mått på axialsnitt [] cm.

Storleksmätning vänster leverlob: Lateral segmentets största sagittella mått på axialsnitt [] cm.

Vid leversplit görs volymsberäkning av levern på **Sahlgrenska Universitetssjukhuset**.

Intrahepatisk leversansanatomien är [ej närmare bedömd.] [normal.] [(beskriv avvikelse!).]

Intrahepatisk portavensanatomien är [ej närmare bedömd.] [normal.] [(beskriv avvikelse!).]

NJURAR:

Höger njures längd [] cm, bredd [] cm och sagittellt mått [] cm. [Inga parenkymförändringar.] [(beskriv ev. förändring, malignitetsmisstanke?).]

Vänster njures längd [] cm, bredd [] cm och sagittellt mått [] cm. [Inga parenkymförändringar.] [(beskriv ev. förändring, malignitetsmisstanke?).]

Antal njurartärer höger [], vänster []. [Ingen/Lätt/Måttlig/Höggradig] ateroskleros.

[Det finns inga konkrement i urinvägarna.] [På höger/vänster sida finns konkrement i (beskriv!).]

Uretärer [enkla bilat.] [dubbla på höger sida.] [dubbla på vänster sida.]

PANCREAS:

[Inga parenkymförändringar.] [(beskriv ev. förändring, malignitetsmisstanke?).]

AORTA:

Aorta uppvisar [normalt utseende.] [lätt/måttlig/höggradig ateroskleros.]

[SAMMANFATTNING:] []

Bilder länkas till []