

Gäller för: VE Ortopedi

Innehållsansvar: Ulrika Rapp, (ulrra), Överläkare

Godkänd av: Linda Andersson, (linan8), Vårdadministrativ sekreterare

Giltig från: 2026-02-05

Giltig till: 2028-02-05

Nålfasciotomi - handkirurgi

Revideringar i denna version

Förlängd giltighet

Bakgrund, syfte och mål

Dupuytrens kontraktur är ett av de vanligaste sjukdomstillstånden i handen. Karaktäriseras av att ett eller flera fingrar successivt krokmar. Oftast bilaterala besvär, tidigast engagerande dig 4-5. Orsaken är ej helt känd. Hereditära faktorer spelar roll och tillståndet är betydligt vanligare hos män än hos kvinnor. Själva processen (låggradig inflammation) engagerar palmaraponeurosen (ej flexorsenorna!) i handflatan och ses ibland samtidigt med plantar fibromatos i fotsulan. I sällsynta fall kan debuten vara redan i 20-årsåldern, men det vanliga är att det börjar utvecklas i 50-årsåldern och uppåt. Oftast kommer kontrakturen i MCP-leden först och utvecklar sig då i regel relativt långsamt, men när PIP-leden engageras, utvecklar den sig i regel snabbare och dessa fall skall därför prioriteras.

Symtom och status

Volart i handflatan ser man tidigt nodulusbildningar (små förhårdnader), följt av riktiga strängar och ibland hudproblem med kryptabildningar (håligheter). En speciell form av Dupuytrens kontraktur, dorsal fibromatos, kan man ibland finna på dorsalsidan av PIP-lederna i form av knutor, tumor-bildningar, benämnt ”knuckle pads”, som inte ger några större funktionella störningar i fingrarnas rörlighet (1), varför dessa ej opereras.

Nålfasciotomi är ett minimalinvasivt ingrepp där dup-strängen bryts med nål under lokalbedövning. Recidivrisken är drygt 60% (2).

Förutsättningar

Indikationer:

>20 graders passiv extensionsdefekt i MCP-led i ett eller flera fingrar med tydlig sträng som spänns vid extension

>40 graders passiv extensionsdefekt i PIP-led i ett eller flera fingrar med tydlig sträng som spänns vid extension.

Kontraindikationer

Allergi mot Carbocain eller Depomedrol.

I övrigt inga. Blodförtunnande medel, inklusive Waran behöver inte sättas ut inför ingreppet.

Ingreppet sker dagkirurgiskt i Falköping, Skövde och Lidköping, samt på ortopedmottagning i Skövde och Lidköping. Vid dagkirurgiskt ingrepp skall det operationsanmälas. Patienten bör informeras om recidivrisk samt risken att få ett stort sår i handen. Det är viktigt att förklara att den pretendinösa strängen ofta sitter fast med huden varför det inte går att sy ihop en ev. uppkommen spricka i huden då det skulle innebära att man även återfår extentionsdefekten. Om ett sår uppkommer skall det läggas om 2 ggr/veckan hos distriktsköterska tills dess att det är helt läkt. För att kunna följa upp effekten av ingreppet på sikt är det viktigt att dokumentera den aktiva samt passiva extentionsdefekten för den drabbade leden innan ingreppet.

Avgränsningar

Målgrupp: Läkare, sjuksköterskor och undersköterskor på ortopedkliniken SkaS, samt personal på operation Falköping samt Lidköping.

Lokaler

Ingreppet sker på operationsavd alternativt på ortopedimottagningen.

Utrustning

Vinkelmätare för finger

Kanyl gul, som blå fast kortare

0,50x16mm

25Gx5/8"

Mepilex Border Lite

Mepilex Transfer + Fluff. Transfer är genomsläppligt. Ej salvkompresser om inte såret skall läggas om dagligen.

Arbetsbeskrivning

Operationen utförs i lokalanestesi på steriltvättad hand. 2 ml Carbocain 20 mg/ml och 1 ml Depomedrol 40 mg/ml blandas i en spruta.

Efter detta injicerar ortopedläkare kvaddel volart samt dorsalt om den pretendinösa strängen. Därefter utförs fasciotomi följt av extensionsmanöver.

Fasciotomi görs genom att sticka ett hål genom huden med sprutan och därefter ”picka” med nålen på ett solfjäderformat vis så att man perforerat ett helt tvärsnitt av strängen. Med andra ord sticka upprepade gånger med en kanyl genom huden tills den underliggande strängen brister. Därefter extenderas det finger som man nålfasciotomerat passivt. Tänk på att göra detta lite varsamt då det dels gör ont att ”bryta upp” strängen och dels är det vid detta moment som huden brister. OBS! Tänk på att lägga fasciotomin mellan hudveck och inte i hudveck då det ökar risken för att såret skall spricka upp.

Då detta ingrepp kan göras på ”korta händer-dag” finns färdig mall för operationsberättelse (se länk nedan). I denna ingår att fylla i den postoperativa extentionsdefekten.

Det finns även patientinformation som patienten kan få på operation (v .g. se nedan).

Om sår har uppstått skall remiss till distriktsköterska utfärdas för omläggningar 2 gånger/ vecka till dess att läkning skett. Även för detta finns förtryckt distriktsköterskeremiss (se länk nedan).

Om fingret tenderar att kröka sig finns nattortos på operation som patienten kan få med sig hem och använda nattetid i 3 månader.

Medvetet avsteg från rutinen dokumenteras i den förtryckta operationsberättelsen.

[Operationsmall](#)

[Mall för DSK-remiss](#)

Relaterad information

Patientinformation

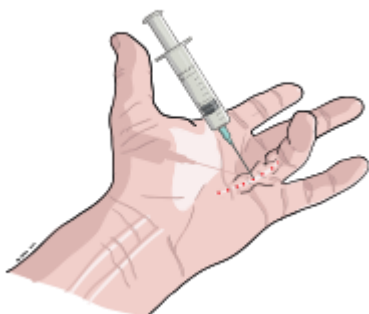


Bild tagen från Margretelundkliniken.se

Behandling: Nålfasciotomi, där dup-strängen bryts i lokalbedövning

Gipstid: Gipsas ej. Tvärtom ska fingret röras så normalt som möjligt. Eventuellt kan det bli aktuellt med en nattortos i tre månader.

Uppföljning: Om sår uppstår på huden skall detta läggas om hos distriktsköterska 2 gånger i veckan tills dess att det är läkt. Ingen uppföljning i övrigt.

Sjukskrivningstid: Ingen om inget sår uppstått. I vissa känsliga yrken (såsom mathantering, vård och dylikt) kan det bli aktuellt med sjukskrivning under sårhelingsperiod.

Käll- och litteraturförteckning

1. Göteborg: Sahlgrenska Universitetssjukhuset. Västra Götalandsregionens intranät. [citerat 2015 sept 14]. Tillgänglig från: <https://www2.sahlgrenska.se/sv/SU/Omraden/5/Verksamheter/Handkirurgi-och-Plastikkirurgi/Undervisning/Handkirurgi-undervisning/Kandidater/Diagnoser/#Toppen>
2. Foucher G, Medina J, Navarro R. Percutaneous needle aponeurectomy: complications and results. J Hand Surg Br. 2003 Oct;28(5):427-31.

OBS! Utskriven version kan vara ogiltig. Verifiera innehållet.

Information om handlingen

Handlingstyp: Rutin

Gäller för: VE Ortopedi

Innehållsansvar: Ulrika Rapp, (ulrra), Överläkare

Godkänd av: Linda Andersson, (linan8), Vårdadministrativ sekreterare

Dokument-ID: SKAS9720-1295490241-5

Version: 6.0

Giltig från: 2026-02-05

Giltig till: 2028-02-05