

Gäller för: VE Bild o funktionsmed

Giltig från: 2026-02-17

Innehållsansvar: Katarina Haglund, (katos), Röntgensjuksköterska

Giltig till: 2028-02-16

Granskad av: Ali Mashalla Åhre, (aliah3), Överläkare

Godkänd av: Christian Göransson, (chrgo6), Verksamhetschef

65A Underarm Tumör - magnetkameraundersökning

Syfte

Metodbeskrivning av MR Underarm Tumor 65A.

Förändringar sedan föregående version

Ny rutin.

Arbetsbeskrivning

Us kod/Us namn

65A Underarm Tumor.

Undersökningstid

30 min.

Indikation

Initial undersökning vid mjukdelssarkom/tumör. Obs! Vid skelettsarkom i första hand konventionell röntgen. Kontrast endast efter rekommendation från sarkomcentrum.

Förberedelser

[Frågeformulär inför magnetkameraundersökning](#) (MR), och patient-ID kontrolleras inför undersökning.

Patienten ska bära MR-säkra kläder vid undersökningen.

Sätt markörer ovan och nedan förändring.

System

3T eller 1,5 T

Patientpositionering

Fötterna först, ryggläge. Aktuell arm utmed sidan och handflatan uppåt. Hörselskydd och larmknapp tilldelas samtliga patienter.

Patientcentrering

Centrera mitt över underarmen.

Spole

Anteriorspole alt. Flexspolar.

Sekvenser/kriterier

| Sekvens | Snittplan | Snittjocklek | Täckningsområde, vinkling med mera (kriterier) |
|----------------|------------------|---------------------|---|
| SURVEY | | | |
| STIR | COR | 4MM /0.4MM | Led till led |
| T2W TSE | TRA | 3MM /0.3MM | Över tumor |
| T1 TSE | TRA | 3MM/ 0.3MM | |

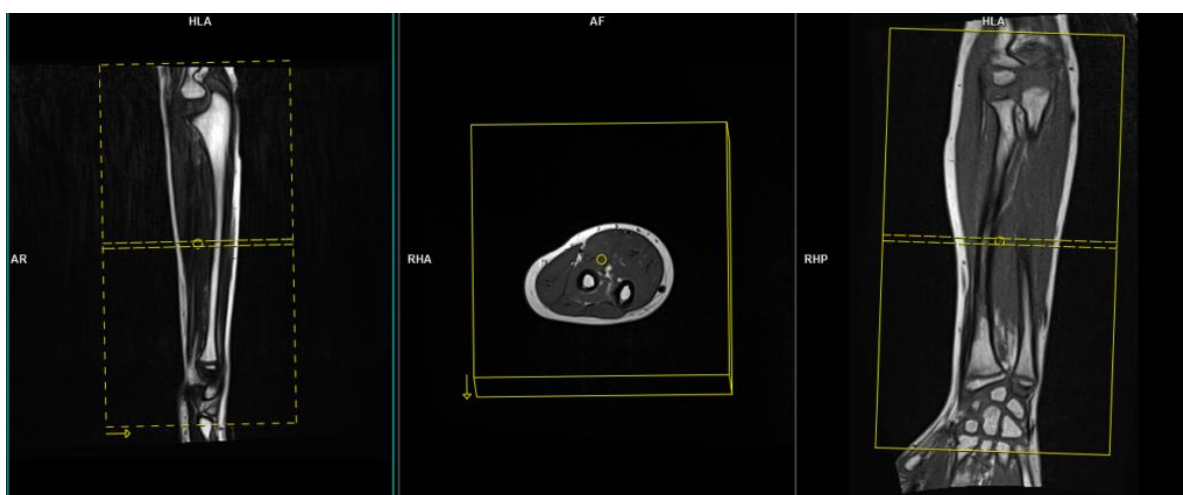
Vid skelett: Tag med hela det aktuella benet i COR (led till led)
Tänk på detta vid val av spole

Generellt:

<15cm, 3mm med 10%gap

15-30cm, 5mm med 10%gap

>30cm, 5mm med 20%gap



Dokumentation

Om kriterier inte uppnås för undersökning ska anledning dokumenteras i aktuell remiss

MR-säkerhet

Rutin för MR-säkerhet följs enligt [säkerhet vid magnetkamera](#) och [Implantat och främmande material MR-patient](#) eller ring fysiker

0510-85534.

Information om handlingen

Handlingstyp: Rutin

Gäller för: VE Bild o funktionsmed

Innehållsansvar: Katarina Haglund, (katos),
Röntgensjuksköterska

Granskad av: Ali Mashalla Åhre, (aliah3), Överläkare

Godkänd av: Christian Göransson, (chrgo6), Verksamhetschef

Dokument-ID: SKAS9700-757502554-713

Version: 1.0

Giltig från: 2026-02-17

Giltig till: 2028-02-16