

Gäller för: VE Bild o funktionsmed

Innehållsansvar: Hanna Sundkler, (hanjo48), Specialistläkare

Granskad av: Olof Söderman, (oloso), Överläkare

Godkänd av: Christian Göransson, (chrgo6), Verksamhetschef

Giltig från: 2025-11-24

Giltig till: 2027-11-24

Hypofarynx och esofagus – konventionell röntgen SkaS Lidköping

Syfte

Metodbeskrivning för genomlysningsundersökning i Lidköping

Förändringar sedan föregående version

Ny rutin

Metodmall

Us kod/Us namn

411000/Hypofarynx och esofagus

Indikation

Vid frågeställningar såsom passagehinder, striktur,
motorikstörning, divertikel, hiatushernia, reflux, malignitet etc

Förberedelser

Ta av örhängen, halsband, glasögon etc

Patienten tar av sig på överkroppen och erbjuds t-shirt

Patienten informeras om undersökningen

Kontrastmedel

1 burk E-Z-HD Barium Sulfate blandas med 0,75 dl vatten.

Vid stark misstanke om aspiration använd vattenlösligt

kontrastmedel, Omnipaque 240 mg I/ml.

Kontrasten ges i engångsmugg.

Bildtagning/Projektioner

Patienten i stående (eller sittande/liggande om patienten inte kan stå).

Program: Välj program HYPOFARYNX stående. Bildtagning sker i genomlysning 7,5 bilder/s.

Ändra sedan till ESOFAGUS stående. Bildtagning sker i genomlysning 2 bilder/s.

(HYPOFARYNX liggande respektive ESOFAGUS liggande vid liggande undersökning)

Kom ihåg att spara bildserien efter varje bildtagning.

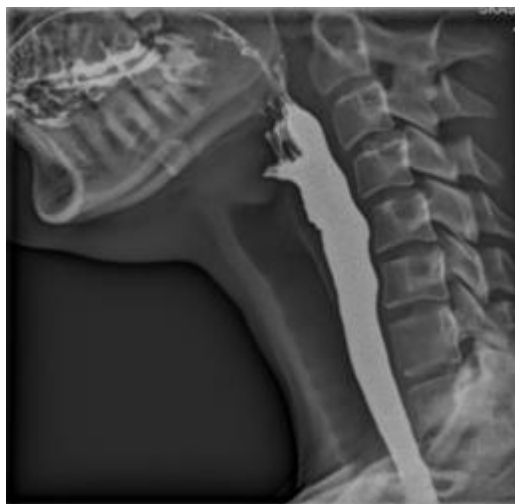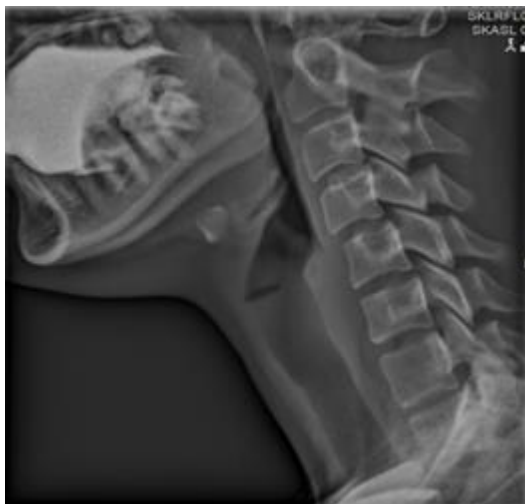Hypofarynx

1. Välj program HYPOFARYNX stående/liggande.

Inled med sidoprojektion av hypofarynx med sänkta och tillbakadragna axlar. Centrera först över kotpelaren och "lås bilden" för optimal bildkvalitet. Öka sedan bildfältet med marginal inklusive gomtaket (dock ej ögonen) ner till claviklarna.

Patienten tar en normalstor klunk kontrast i munnen och sväljer på kommando. Påbörja bildtagning alldeles innan sväljningen och avsluta då kontrastbolus har passerat bildfältet. Om patienten aspirerar, byt till vattenlöslig kontrast.

Vid stark klinisk misstanke om aspiration utförs undersökningen med vattenlöslig kontrast.



2. "Lås upp" bilden. Sidomarkering dx eller sin på patienten. Frontalprojektion av hypofarynx med lyft haka så att mandibelns och occipitalbenets undersida överprojiceras. Har patienten svårt att lyfta hakan kan man vinkla röret. Bildfält från gomtaket till jugulum. Bildtagning under sväljning på kommando.

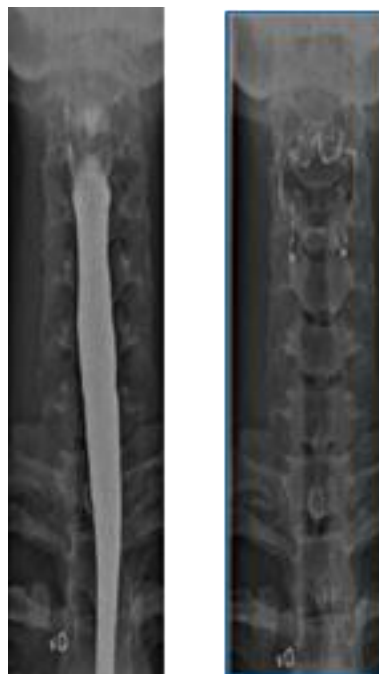Vid eventuell patologi kan upprepade sekvenser, ytterligare projektioner samt bildförstoring bli aktuella.

Att notera vid sväljningsakten: Strikturer, motorikstörning, divertiklar

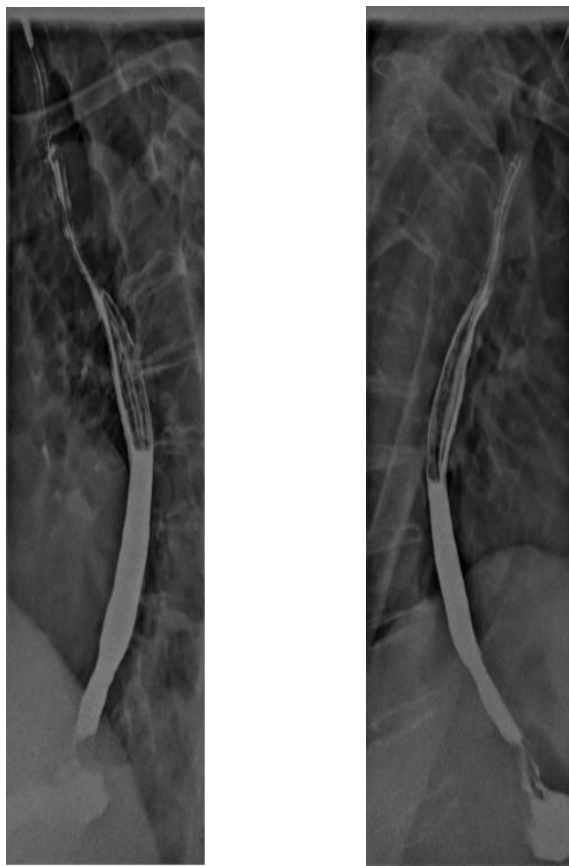
Esofagus

1. Byt till program ESOFAGUS stående/liggande.

Snedprojektion av esofagus med bildserier där patienten står vriden ca 45 grader åt höger och vänster i förhållande till britsen. Bildfält från claviklarna till och med cardia. För att få med hela esofagus kan man behöva göra två separata bildserier för övre och nedre delen alternativt flytta bågen nedåt under pågående sväljning.



Patienten tar en normalstor klunk kontrast i munnen och sväljer på kommando. Påbörja bildtagning alldeles innan sväljningen och avsluta då kontrastbolus passerat till ventrikeln. Vid eventuell patologi kan upprepade sekvenser, ytterligare projektioner samt bildförstoring bli aktuell.



Esofagus i liggande och med provokation

Vid refluxfrågeställning, för bedömning av hiatus hernia och för bättre bedömning av esofagusmotoriken är ytterligare bildtagning i liggande aktuell.

Reflux: Patienten i liggande med kontrastfylld fundus ventriculi. Under genomlysning av fundus och distala esofagus lägesändring av patienten, exempelvis långsam förflyttning från vänster sidoläge till höger sidoläge för att påvisa eventuell spontan reflux. Patienten kan även lyfta benen i ryggläge eller krysta för att provocera fram eventuell reflux.

Hiatus hernia: Patienten ligger på rygg eller mage och dricker några klunkar kontrast i följd under genomlysning av distala esofagus och fundus ventriculi. Vid hiatus hernia kan distala esofagus bli dilaterad. Benlyft i ryggläge eller krystning kan också användas för att provocera fram ett eventuellt hernia av glidtyp.

Esofagusmotorik: För mer noggrann bedömning av esofagusmotoriken sker bildtagning med patienten i bukläge. Patienten sväljer en klunk kontrast under genomlysning av hela esofagus. Endast en sväljning så att inte ytterligare kontraktionsvågor uppstår.

Tänk på att vända bilden vid undersökning av patienten i bukläge.

Att notera vid sväljningsakten av esofagus: Strikturer, motorikstörning, tertiära kontraktioner, akalasi, divertiklar

Strålskydd

Se dokument [Lokala strålskyddsregler för arbete med konventionell röntgen](#)

Dokumentation

Om kriterier inte uppnås för undersökning ska anledning dokumenteras i aktuell remiss

Övrigt

Patienten ska informeras om att dricka rikligt med vatten efter undersökningen för att undvika förstoppning pga kontrastmedlet.

Information om handlingen

Handlingstyp: Rutin

Gäller för: VE Bild o funktionsmed

Innehållsansvar: Hanna Sundkler, (hanjo48), Specialistläkare

Granskad av: Olof Söderman, (oloso), Överläkare

Godkänd av: Christian Göransson, (chrgo6), Verksamhetschef

Dokument-ID: SKAS9700-757502554-694

Version: 1.0

Giltig från: 2025-11-24

Giltig till: 2027-11-24