

Gäller för: VE Bild o funktionsmed

Giltig från: 2026-03-03

Innehållsansvar: Eva Högström, (evaho5), Röntgensjuksköterska

Giltig till: 2028-09-16

Granskad av: Karin Wennerstrand, (karwe5), Överläkare

Godkänd av: Christian Göransson, (chrgo6), Verksamhetschef

# Rektum – sigmoideum (med rektal kontrast) 849R - datortomografi

## Syfte

Metodbeskrivning av utförande av datortomografiundersökning av rektum och sigmoideum med rektal kontrast 849R.

## Förändringar sedan föregående version

Förlänger giltighetsdatum. Reviderat text. pga. nya rutiner i samarbete med kirurgkliniken. Kontrastblandningen har ändrats.

## Metodmall

### Us kod

849 898 DT Sigmoideum och rektum utan och med rektal kontrast.

### Indikation

Läckagefrågeställning, fistelutredningar, kartläggning inför nedläggning av loopileostomi.

### Serieöversikt

1. Nedre buk nativ fas – 2 cm nedom cristakanten ner till cirka 2 cm under sittbenen.
2. Nedre buk med rektal kontrast –2 cm nedom cristakanten ner till cirka 2 cm under sittbenen.

### Förberedelser och genomförande.

ID kontroll skall utföras på undersökningsrum.

Röntgenavdelningen ansvarar för att patienten erhåller kateter i rektum på röntgenavdelningen (Mjuk rektal kateter, Foley-typ).

Förberedelser: Blanda kontrast 3 dl, 5 st. 60 ml tomsprutor, oliv som passar katetern, kateterpåse. Kateterklämma att stänga av katetern.

Sköterska på DT-lab applicerar mjuk kateter av Foley-typ rektalt, lite glidgel på toppen av kateter. Sköterska behöver inte palpera rektum innan. Kateter förs in cirka 5 cm. Ballong kuffas inte. Kateter fixeras på hud med tejp (typ Leukoplast). Fistelkontroll kan vid behov ha kuffad ballong utan medicinsk risk, radiolog tar i så fall detta beslut.

Vid frågetecken kring undersökningen kan man kontakta remittent alternativt annan kolorektalkirurg via kirurgens dagbakjour.

Efter första bildserien, där kateterns position kontrolleras, sprutar röntgenläkaren in cirka 2-3dl kontrast via rektum. Detta sker stegvis under tiden som patienten sammanlagt snurrar 360 grader, därefter sker bildtagning ånyo.

Efter undersökningen skall rektal kateter avlägsnas av undersköterska, sköterska eller radiolog, och patienten återgår hem.

## Patientpositionering

Feet first /supine.

Ryggläge armarna ovan huvudet. Bilderna tas när patienten andas in och håller andan.

## Patientcentrering

Centrera SN (Sternal Notch).

## Kontrastmedel

Rektal kontrast 20ml Omnipaque 300mgI/ml blandas med 3 dl ljummet vatten. Kontrasten administreras av läkare mellan serierna (se ovan) innan nya scouter tas.

## Kontrastprotokoll

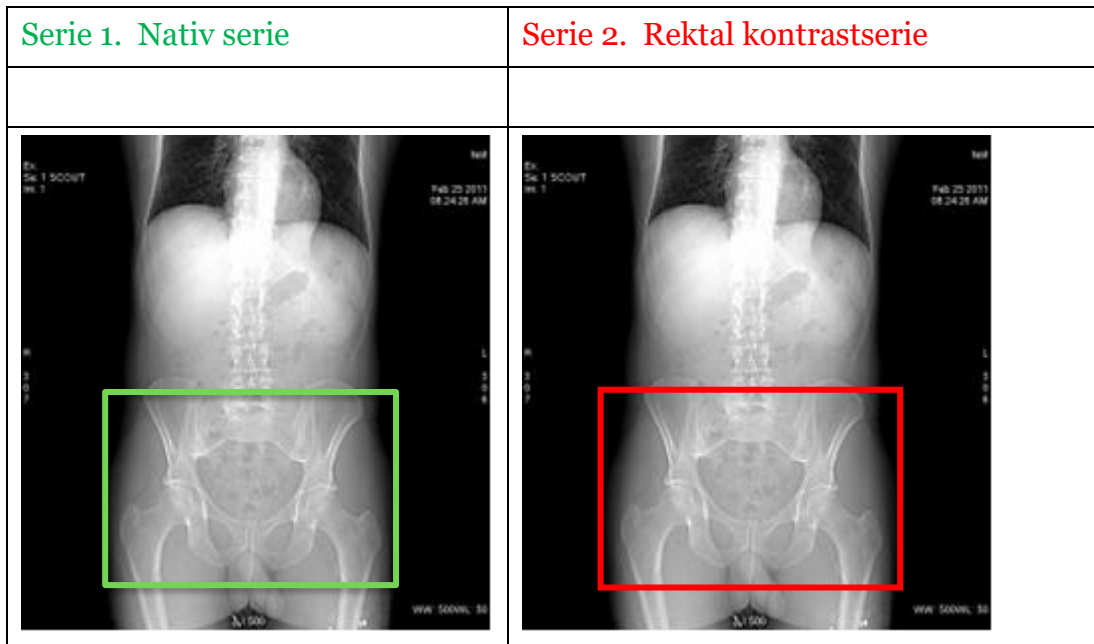
Inget.

## Scout

Lateral och PA både vid den nativa och efter rektala kontrasten.

## Scanområde/kriterier

Serie 1. Nativ serie	Serie 2. Rektal kontrastserie
Börja ett par cm nedom cristakanten ner till cirka 2 cm under sittbenen.	Börja ett par cm nedom cristakanten ner till cirka 2 cm under sittbenen. Patienten ska rotera långsamt 360 grader innan scout 2 tas.



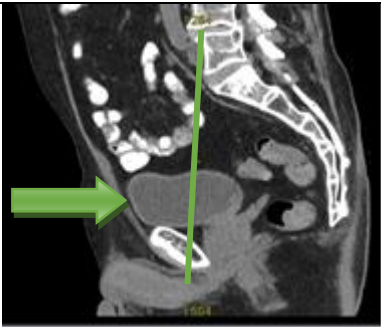
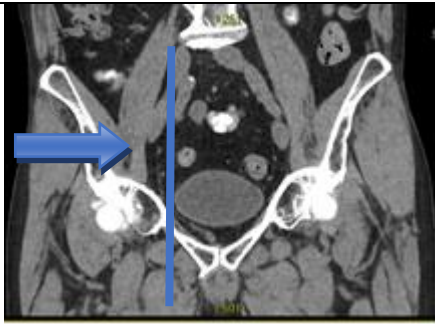
## Dokumentation

Om kriterier inte uppnås för undersökning ska anledning dokumenteras i aktuell remiss.

## Rekonstruktioner

Serie	Recon nr		Snittjocklek/intervall (mm)	Algoritm	Fönstersättning	Arkivering
1. Nedre Buk -K	1		0,6/0,6 alt 5/5 mm	Standard	WW400/WL40	
Nedre buk -K TS TF	2	Copy	0,6/0,6 TF	Standard	WW400/WL40	BFR/AW server
MAR Nedre Buk -K	3	Man	0,6/0,6	Standard	WW400/WL40	BFR vid behov
2. Nedre buk rektal kontrast	1		0,6/0,6 ASIR serie/ 5/5 mm	Standard	WW400/WL40	
Nedre buk rektal kontrast TS TF	2	Copy	0,6/0,6 TF	Standard	WW400/WL40	BFR/AW server
MAR Nedre buk rektal kontrast	3	Man	0,6/0,6	Standard	WW400/WL40	BFR vid behov

## Reformateringar

		Projektion Cor	Inställning Görs med automatik,
		Sag	Görs med automatik

Serie	MPR	Snittjocklek/intervall	Algoritm	Fönstersättning	Arkivering
Serie 1. Recon 2	Cor	3/3	Standard	WW400/WL40	PACS
	Sag	3/3	Standard	WW400/WL40	PACS
Serie 2. Recon 2	Cor	3/3	Standard	WW400/WL40	PACS
	Sag	3/3	Standard	WW400/WL40	PACS

## Hängningsprotokoll

Layout 1.

1. Ax nedre buk nativ TS TF	2. Ax nedre buk rektal kontrast TS TF	5. Sag nedre buk nativ	6. Sag nedre buk rektal kontrast
3 Cor nedre buk nativ	4. Cor nedre buk rektal kontrast	7. Scout	8. Dosrapport.

# Information om handlingen

**Handlingstyp:** Rutin

**Gäller för:** VE Bild o funktionsmed

**Innehållsansvar:** Eva Högström, (evaho5),  
Röntgensjuksköterska

**Granskad av:** Karin Wennerstrand, (karwe5), Överläkare

**Godkänd av:** Christian Göransson, (chrgo6), Verksamhetschef

**Dokument-ID:** SKAS9700-757502554-267

**Version:** 8.0

**Giltig från:** 2026-03-03

**Giltig till:** 2028-09-16