

Gäller för: Kvinnoklinik

Innehållsansvar: Asmaa Soubhi Said, (asmso), Överläkare

Godkänd av: Karolina Andersson, (karan56), Verksamhetschef

Giltig från: 2024-10-08

Giltig till: 2026-10-07

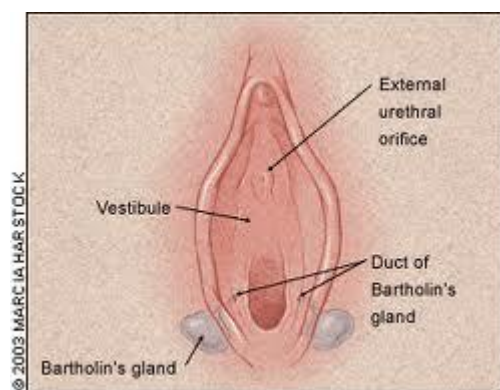
Word-kateter

Sammanfattning

Rutinen beskriver insättning av Word-kateter vid bartolinabscess.

Bakgrund

Bartholins körtlar ligger bilateralt kl. 4 och kl. 8. De är c:a 0,5 cm stora och har en 2,5 cm lång körtelgång som öppnar sig på insidan av labia majora. Om körtelgångarna blir obstruerade så kan det bildas en cysta eller en abscess. (OBS: bilateral bartholinit skall gc-odlas). Små cystor utan symtom behöver inte behandlas. Abscesser behöver öppnas och dräneras. Dränage kan göras med hjälp av en Word-kateter på gynnottagningen.



Lokalisation av bartholins körtlar.

Förutsättningar

Bartolinabscess. Word-kateter används för att skapa en fistelgång från abscessen till slemhinnan. Detta minskar risken för recidiv. Om recidiv (risken är 2 - 15%) kan man upprepa proceduren en gång till. Efter två recidiv bör man sätta upp patienten för marsupialisation.

Word-katetern består av latex således skall den **ej** användas på patienter som är överkänsliga mot latex.

Genomförande

Tvätta rent området.

Injicera lokalanestesi utan adrenalin.

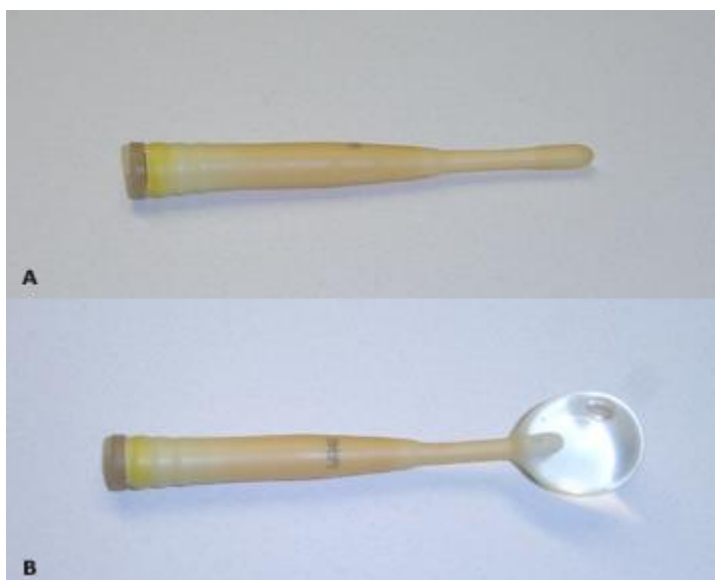Gör en 5 mm lång och c:a 1,5 cm djup incision på insidan av labia minora precis vid hymenkanten.

Dränera abscessen.

Sätt in Word-katetern.

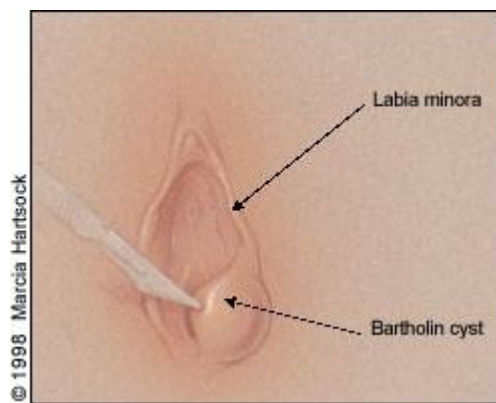
Fyll ballongen med koksalt/sterilt vatten till ballongen sitter. 2–3 ml, dock max 3 ml.

Placera den fria änden av katetern i vagina.

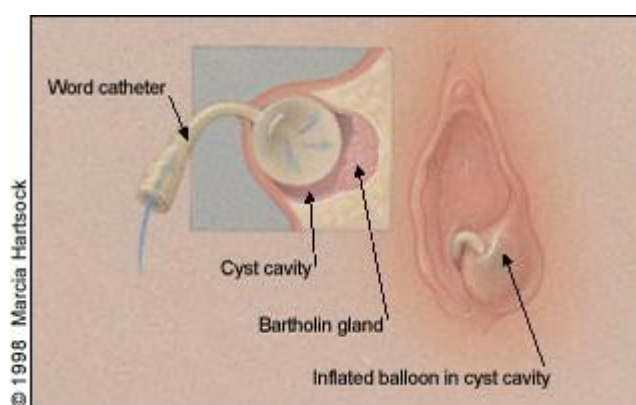


A: Tom kateter

B: Fyllt med koksalt



Incision av bartholinabscess.



Insättning av Word-kateter.

Word-katetern skall sitta i tre veckor. Får ej överskriva 28 dagar.

Samlag går att ha med kateter på plats.

Antibiotika behövs ej.

Om patienten upplever smärta/obehag kan man prova att tömma ut 0,5 - 1 ml från ballongen.

Komplikationer

Väldigt ovanliga. Infektion, ärrbildning, blödning.

Uppföljning

Återbesök 3 – 4 veckor efter för att dra ut katetern.

Kan göras hos barnmorska på gyn-mottagning.

Dokumentinformation

För innehållet svarar

Asmaa Soubhi, överläkare, kvinnoklinik, SÄS, Borås

Fastställt av

Karolina Andersson, verksamhetschef, Kvinna och barn, SÄS, Borås

Nyckelord

Bartolinit, Word-kateter, Bartolin, cysta, abscess

Referensförteckning

1. https://www.uptodate.com/contents/bartholin-gland-masses-diagnosis-and-management?search=bartholin%20cyst&topicRef=3259&source=see_link
2. https://www.uptodate.com/contents/bartholin-gland-cyst-and-abscess-word-catheter-placement?search=bartholin%20cyst&source=search_result&selectedTitle=2~11&usage_type=default&display_rank=2
3. <https://obgyn.onlinelibrary.wiley.com/doi/abs/10.1111/j.1479-828X.2007.00700.x>

Information om handlingen

Handlingstyp: Rutin

Gäller för: Kvinnoklinik

Innehållsansvar: Asmaa Soubhi Said, (asmso), Överläkare

Godkänd av: Karolina Andersson, (karan56), Verksamhetschef

Dokument-ID: SAS9641-1173499273-195

Version: 5.0

Giltig från: 2024-10-08

Giltig till: 2026-10-07