

Gäller för: Bild- och funktionsmedicin och medicinsk service
Innehållsansvar: Viktor Johansson, (vikjo13), Röntgensjuksköterska
Granskad av: Anders Båth, (andba11), Överläkare
Godkänd av: Markus Håkansson, (marha68), Verksamhetschef

Giltig från: 2026-04-17

Giltig till: 2028-04-09

Hals thorax K+ (venfas) DT-undersökning (SÄS)

Syfte

Beskrivning av metod för datortomografi av hals, thorax i venfas.

Förändringar sedan föregående version

Ny mall.

Metodmall

Us kod/Us namn

818800 DT hals med iv kontrast

830800 DT thorax med iv kontrast

Indikation

Vanligen lymfom, körtlar, metastaser, kontroll.

Serieöversikt

Serie 1	Thorax (venfas)
Serie 2	Hals (venfas)

Förberedelser

Att ligga stilla. Att andas in djupt på inspelat kommando. Träna med patienten.

Patientpositionering

Ryggläge, gärna kudde under knäna, armarna ned vid undersökning hals och armarna ovanför huvudet vid undersökning av thorax + buk. Hakan upp på halsundersökningen. Kan patienten inte få upp armarna ovanför huvudet: se till att få dem så ventralt som möjligt över bröstkorgen. Använd fixeringsband vid behov.

Patientcentrering

JU/SN

Centrering i isocentrum

Kontrastmedel

Omnipaque 350 mg I/ml

Kontrastprotokoll

Enligt Omniject

Injektionstid

30s

Kontrastfördröjning

40 s Thorax

15 s efter thorax körs hals

DFOV

Hela hals, thorax, med närliggande mjukdelar.

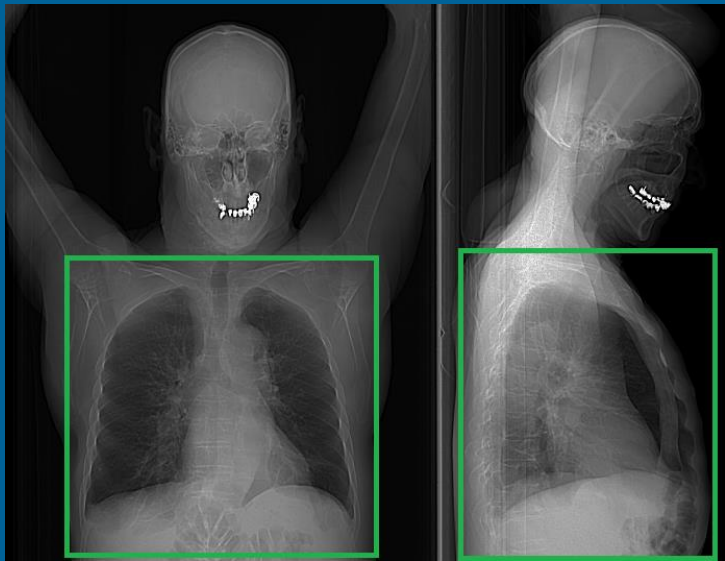
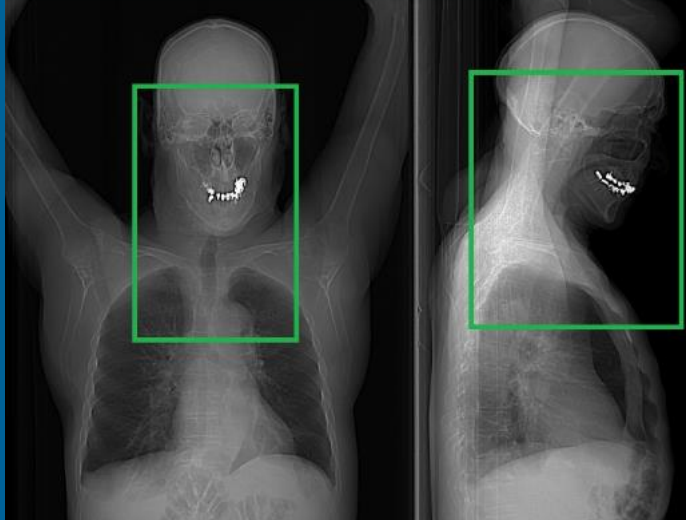
FOV för lungfönster skall sedan anpassas efter lungan storlek.

Scout

Frontal 180

Sida 90

Scanområde/kriterier

Scanområde	Kriterier
Serie 1 - Thorax (venfas) 	Armar upp! Hela lungan. Starta cirka 3 cm ovanför lungapex. Vid frågeställning Recurrenspar: strax ovan jugulum till strax nedom carina.
Serie 2 - Hals (venfas) 	Armar ner! Från Frontalsinus till och med Jugulum. Obs! Hakan ska vara med framtill.

Dokumentation

Om kriterier inte uppnås för undersökning ska anledning dokumenteras i aktuell remiss

Rekonstruktioner

FOV för lungfönster anpassas efter lungan storlek.

Serienamn	Snittjocklek/Intervall	Algoritm	WW/WL	Arkiv
Hals				
Ax	3/3	Standard	350/50	PACS
Cor	3/3	Standard	350/50	PACS
Sag	3/3	Standard	350/50	PACS
Tunna Snitt	0,625/0,625	Standard	350/50	PACS/ AW
Thorax				
Ax	3/3	Standard	350/50	PACS
Cor	3/3	Standard	350/50	PACS
Sag	3/3	Standard	350/50	PACS
Cor MIP	8/3 MIP	Standard	1700/- 400	PACS
Ax Lung	3/3	Standard	1700/- 400	PACS
Tunna Snitt	0,625/0,625	Standard	350/50	PACS/ AW
Tunna Snitt	0,625/0,625	Standard	1700/- 400	PACS/ AW

Strålskydd

Patient

Centrera patienten. Detta är den åtgärd som har störst påverkan på bildkvalité och stråldos. Det framgår av varje metod vilken kroppsdel som ska centreras.

Centrera om och ta en ny scout om den första scouten visar felcentrering. Det sparar stråldos.

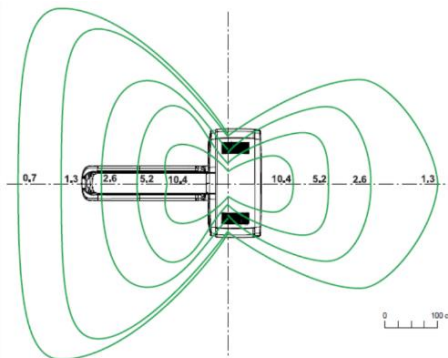
Var noggrann med hur boxen läggs. Gör inte boxen för kort i z-led så det påverkar diagnostiken. Spara stråldos genom att inte göra boxen för stor i z-led.

Anhörig

Anhöriga ska i regel inte vara inne på röntgenlabbet vid exponering.

Om detta krävs för att lugna patient ska anhörig använda blyförkläde för att begränsa sin egen stråldos. Den anhörige har ingen nytta av röntgenstrålningen.

På en datortomograf är gantryts sidor skärmade. Denna position ger det bästa strålskyddet i rummet. Tänk på att strålningen avtar kraftigt med avståndet.



Personal

Var utanför rummet vid exponering.

Om bildtagningen kräver att personal ska vara inne på röntgenlabbet ska strålskärmstrrustning användas.

På en datortomograf är gantryts sidor skärmade. Denna position ger det bästa strålskyddet i rummet.

Tänk på att strålningen avtar kraftigt med avståndet.

Dokumentinformation

Innehållsansvariga

Anders Båth, specialistläkare, bild- och funktionsmedicin, SÄS

Viktor Johansson, röntgensjuksköterska, bild- och funktionsmedicin, SÄS

Patrick Pettersson, sjukhusfysiker, bild- och funktionsmedicin och medicinsk service SÄS

Innehållsgranskare

Anders Båth, specialistläkare, bild- och funktionsmedicin, SÄS

Fastställt av

Markus Håkansson, verksamhetschef, bild- och funktionsmedicin och medicinsk service, SÄS

OBS! Utskriven version kan vara ogiltig. Verifiera innehållet.

Nyckelord

Metodbok DT, hals, thorax, venfas, kontrast

Information om handlingen

Handlingstyp: Rutin

Gäller för: Bild- och funktionsmedicin och medicinsk service

Innehållsansvar: Viktor Johansson, (vikjo13),
Röntgensjuksköterska

Granskad av: Anders Båth, (andba11), Överläkare

Godkänd av: Markus Håkansson, (marha68), Verksamhetschef

Dokument-ID: SAS9631-1641598044-468

Version: 1.0

Giltig från: 2026-04-17

Giltig till: 2028-04-09