

Gäller för: Bild- och funktionsmedicin och medicinsk service
Innehållsansvar: Viktor Johansson, (vikjo13), Röntgensjuksköterska
Granskad av: Anders Båth, (andba11), Överläkare
Godkänd av: Markus Håkansson, (marha68), Verksamhetschef

Giltig från: 2025-11-12

Giltig till: 2027-11-10

Munbotten- submandibularis K-, K+ DT- undersökning (SÄS)

Syfte

Beskrivning av metod Munbotten – Submandibularis med och utan kontrast.

Förändringar sedan föregående version

Ny mall. Samt nya soskoder som börjar gälla årsskifte 2025

Metodmall

Protokoll

Munbotten

Us kod/Us namn

818000 DT Hals

818800 DT Hals med iv kontrast

818900 DT Hals utan och med iv kontrast

Indikation

Förändringar i submandibularis. T.ex. inflammation, tumör.

Serieöversikt

Serie 1	Munbotten utan kontrast
Serie 2	Munbotten med kontrast

Förberedelser

Avlägsna piercingar/hörapparater i området.

Patientpositionering

Ryggläge, gärna kudde under knäna. Viktigt med rak positionering, hakan upp för att undvika tandfyllningar. Tandprotes tas bort.

Patientcentrering

OM

Kontrastmedel

Omnipaque 350 mg I/ml Vuxna

Visipaque 270 mg I/ml Barn

Kontrastprotokoll

Enligt Omniject

Injektionstid

30s

Kontrastfördröjning

97s

DFOV

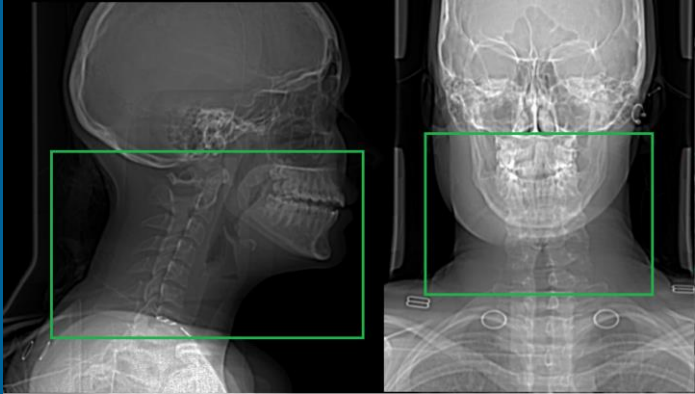
Planeras för varje patient

Scout

Lateral 90

Frontal 180

Scanområde/kriterier

Scanområde	Kriterier
Serie 1 och 2 – Munbotten 	Från tandkronorna till mitten på halsen. obs! Hakan ska vara med fram till. Samma område utan och med kontrast.

Reformateringar

Spottkörtel UK	Snittjocklek/Intervall	Algoritm	WW/WL	Arkiv
Ax	3/3 Ovinklat	Standard	350/50	PACS
Cor	3/3 Ovinklat	Standard	350/50	PACS
Sag	3/3 Ovinklat	Standard	350/50	PACS
TS	0,625/0,625	Standard	350/50	PACS /AW
Spottkörtel MK	Snittjocklek/Intervall	Algoritm	WW/WL	Arkiv
Ax	3/3 Ovinklat	Standard	350/50	PACS
Cor	3/3 Ovinklat	Standard	350/50	PACS
Sag	3/3 Ovinklat	Standard	350/50	PACS
TS	0,625/0,625	Standard	350/50	PACS /AW

Dokumentation

Om kriterier inte uppnås för undersökning ska anledning dokumenteras i aktuell remiss

Strålskydd

Patient

- när en gravid kvinna fått en berättigad CT-undersökning ska särskild hänsyn tas till foster för att minimera stråldosen.

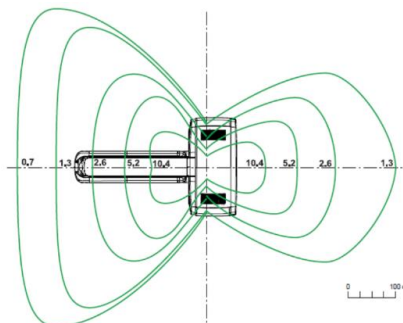
- graviditet är inte en kontraindikation till att göra en CT-undersökning under förutsättning att fostret inte är i primärstrålfältet. När fostret är utanför primärstrålfältet blir stråldos till foster försumbart.
- var extra uppmärksam vid bildtagning av barn (under 16 år). Protokoll optimerade för barn ska användas.
- centrera patienten. Detta är den åtgärd som har störst påverkan på bildkvalité och stråldos. Det framgår av varje metod vilken kroppsdel som ska centreras.
- centrera om och ta en ny scout om den första scouten visar felcentrering. Det sparar stråldos.
- var noggrann med hur boxen läggs. Gör inte boxen för kort i z-led så det påverkar diagnostiken. Spara stråldos genom att inte göra boxen för stor i z-led.

Anhörig

Anhöriga ska i regel inte vara inne på röntgenlabbet vid exponering.

Om detta krävs för att lugna patient ska anhörig använda blyförkläde för att begränsa sin egen stråldos. Den anhörige har ingen nytta av röntgenstrålningen.

På en datortomograf är gantryts sidor skärmade. Denna position ger det bästa strålskyddet i rummet. Tänk på att strålningen avtar kraftigt med avståndet.



Personal

Var utanför rummet vid exponering.

Om bildtagningen kräver att personal ska vara inne på röntgenlabbet ska strålskärmsutrustning användas.

På en datortomograf är gantryts sidor skärmade. Denna position ger det bästa strålskyddet i rummet.

Tänk på att strålningen avtar kraftigt med avståndet.

Dokumentinformation

Innehållsansvariga

Viktor Johansson, röntgensjuksköterska, bild- och funktionsmedicin, SÄS

Anders Båth, specialistläkare, bild- och funktionsmedicin, SÄS

Patrick Pettersson, sjukhusfysiker, bild- och funktionsmedicin och medicinsk service, SÄS

Innehållsgranskare

Anders Båth, specialistläkare, bild- och funktionsmedicin, SÄS

Fastställt av

Markus Håkansson, verksamhetschef, bild- och funktionsmedicin och medicinsk service, SÄS

Nyckelord

Metodbok DT, Munbotten, Submandibularis

Information om handlingen

Handlingstyp: Rutin

Gäller för: Bild- och funktionsmedicin och medicinsk service

Innehållsansvar: Viktor Johansson, (vikjo13),
Röntgensjuksköterska

Granskad av: Anders Båth, (andba11), Överläkare

Godkänd av: Markus Håkansson, (marha68), Verksamhetschef

Dokument-ID: SAS9631-1641598044-242

Version: 1.0

Giltig från: 2025-11-12

Giltig till: 2027-11-10