

Fråga

- ❖ Hur känns underlivet?
Känner du igen ditt underliv?
- ❖ Hur fungerar det att kissa?
Läcker det urin och när, vilket tillfälle/situation?
- ❖ Hur fungerar det att bajsas?
Läcker det gaser? Läcker det avföring?
- ❖ Hur fungerar det med samliv/sex? Smärta?

Uppmärksamma

- Tyngdkänsla
- Skav
- Stramhet
- Smärta
- Öppenhetskänsla
- Globuskänsla
- Ofullständig tarmtömning
- Inkontinens

Se

- ❖ Inspektera vulva och vagina, gärna tillsammans med patienten och med hjälp av spegel.
- ❖ Inspektera rynkning kring anus.
Rynkad hela vägen?
- ❖ Bedöm den anocutana reflexen genom att nudda perineum. Uppmuntra även till knip och kryst för att se hur musklerna rör sig.
- ❖ Granulom? Granulationsvävnad? Buktande vaginalslemhinna? Ärr? Sköra slemhinnor?

Uppmärksamma

- Hög perineum >4 cm
- Låg perineum <3 cm
- Hymenkanterna långt isär/ asymmetrisk
- Avvikande anusrynkning/släta områden kl.
10-14 kan vara tecken på sfinkterskada
- Avsaknad av anocutan reflex

Känn

- ❖ Känn åt sidorna innanför hymen för att hitta den långa knipmuskeln, m. puborektalis och de djupare delarna av levatormuskeln innanför den.
- ❖ Be patienten både knipa och slappna av.

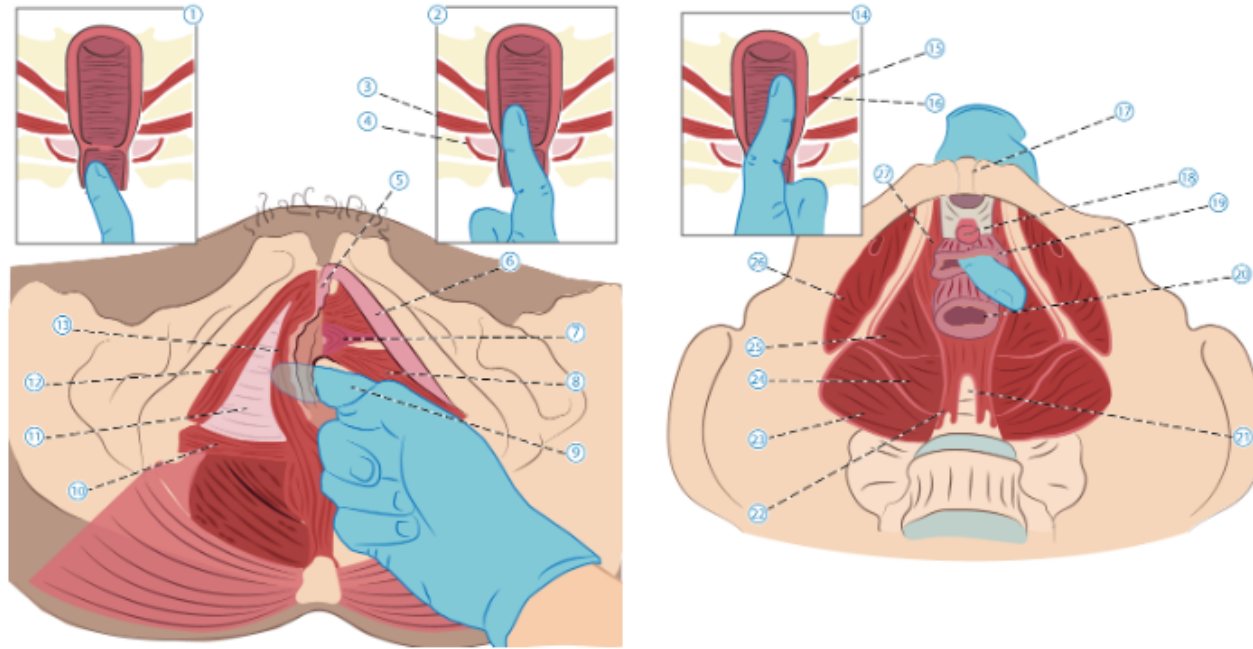
Bedöm bäckenbottens tonus enligt skala 0 – 5 nedan:

0. Ingen muskelanspänning alls
1. Förnimmelse av anspänning
2. Svag anspänning
3. Moderat anspänning
4. God anspänning
5. Riktigt stark anspänning

Uppmärksamma

- Avsaknad av muskelvävnad på ena eller båda sidorna.
- Tunn perineum
- Svag eller utebliven knipförmåga
- Smärta vid palpation av musklerna
- Överspänning

Palpation - känn



1. Ytliga delar av perinealkroppen
2. Djupa delen av perinealkroppen
3. M. transversus perinei profundus
4. M. bulbocavernosus
5. Klitoris
6. Klitoris-skänkel
7. Uretrasfinkter
8. M. transversus perinei profundus
9. Finger i vagina
10. M. transversus perinei superficialis
11. Perinealmembranet
12. M. ischiocavernosus
13. M. bulbocavernosus

14. Djupa lagret av bäckenbottenmuskulaturer
15. M. iliococcygeus
16. M. pubococcygeus
17. Symfyfen
18. Uretra
19. Vagina
20. Rektum
21. Svanskota
22. Sacrococcygeus-fäste
23. M. piriformis
24. M. coccygeus
25. M. iliococcygeus
26. M. obturator internus
27. M. pubococcygeus