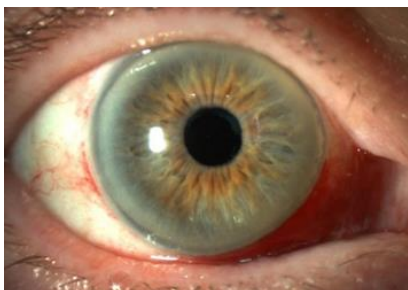

Patientinformation

Hyposfagma – subkonjunktival blödning i ögat

Ögonbulben består av flera olika lager; Senhinnan (sclera) omger ögat och övergår längst fram i hornhinnan (cornea). Utanpå senhinnan och på insidan av ögonlocken sitter bindehinnan (konjunktiva).

Hyposfagma beror på att ett litet blodkärl under bindehinnan brister, blodet sprider sig då under bindehinnan och det syns tydligt eftersom bindehinnan är genomskinlig. Ögonvitan blir intensivt röd och ibland sprider sig blödningen i hela ögat. Det kan se obehagligt ut men är ofarligt.



Symptom

Hyposfagma ger vanligtvis inte upphov till några symtom, men ibland kan det uppstå irritation och skav i ögat. Synen påverkas inte.

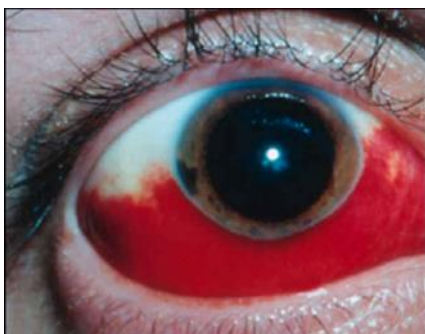
Orsaker till hyposfagma

Hyposfagma uppstår oftast utan att man hittar någon speciell anledning, men det kan också uppstå efter kraftig ansträngning, tunga lyft, hostning, nysning, eller om man har varit med om ett trauma. Förhöjt blodtryck, ökad blödningsbenägenhet och blodförtunnande mediciner (t.ex. Waran) ökar risken för hyposfagma. Hyposfagma förekommer i alla åldrar men är vanligare hos äldre.

Prognos

Blödningen försvinner av sig själv efter några dagar till veckor beroende på blödningens storlek. Om man har haft en blödning i ögat en gång är det inte ovanligt att det återkommer.

En blödning i ögat som uppkommer av sig självt behöver i vanliga fall inte utredas, men har blödningen uppstått efter ett trauma (t ex ett slag mot ögat) behöver ögat undersökas av ögonläkare.



Kontakta oss

Ögonkliniken
Uddevalla sjukhus
451 80 Uddevalla

☎ 010-435 31 00 (sjuksköterska)

www.nusjukvarden.se

Du kan också kontakta oss via Vårdguidens E-tjänster www.1177.se

Sjukvårdsrådgivningen nås dygnet runt via telefon 1177.