

Gäller för: Mammografienhet Uddevalla sjukhus  
Innehållsansvar: Carina Bjelkengren, (carbj), Sjuksköterska  
Godkänd av: Maria Edegran, (mared2), Överläkare

Giltig från: 2025-03-05

Giltig till: 2027-03-05

# Mammografi – Män

## Syfte

Metodbeskrivning för undersökning på Mammografiavdelningen, NU-sjukvården.

## Förändringar sedan föregående version

Reviderad, under stycket Undersökning/bildtagning - Markör på ev knöl.

## Inför undersökningen

<b>Indikation</b>	Diagnostisera förändringar och utesluta malignitet.
<b>Män – yngre än 20 år</b>	Endast ultraljud. Eventuell bildtagning enligt ordination av röntgenläkare.
<b>Män – äldre än 20 år</b>	Bilateral mammografi enligt nedan.
<b>Undersökningskod</b>	66000 Mammografi klinisk
<b>Strålskydd</b>	Se kapitel 4.2 och 5.6 i <a href="#">Strålskydd vid undersökningar och behandlingar med röntgenstrålning</a>
<b>Arbetsplats</b>	Siemens Mammomat Revelation
<b>Kompressionsplatta</b>	18 x 24, 24 x 30 Softcomp 20 x 26, 12 x 24
<b>Förberedelser i PACS och SYNGO</b>	<ul style="list-style-type: none"><li>• Kontrollera patient-ID och att rätt undersökningskort är valt i PACS.</li><li>• Starta och signera undersökningen i PACS.</li><li>• Skriv ansvarig läkares signatur i PACS.</li><li>• Markera samma patient i SYNGO.</li><li>• Bil2 Mammografi – Prime är förvalt i SYNGO.</li><li>• Starta undersökningen.</li></ul>

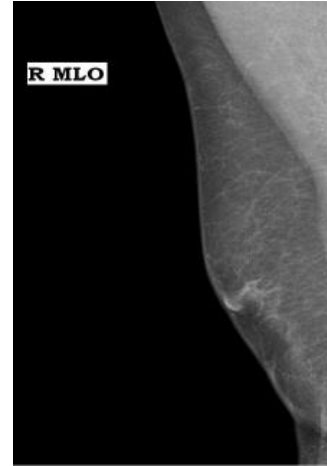# Undersökning

## Bildtagning

1. R-MLO (right medio-lateral-oblique)
2. L-MLO (left medio-lateral-oblique)
3. Markör på ev knöl.

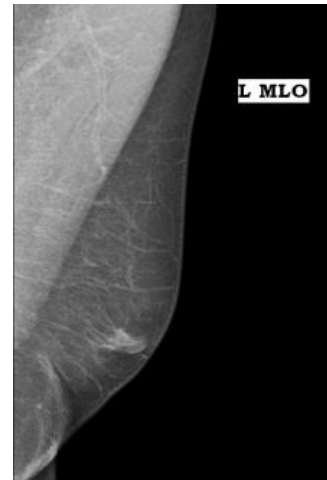## R-MLO Höger bröst

Röntgenröret vinklat 60°.  
Patienten står med framsidan mot apparaten.  
Patienten böjer sig nu fram mot detektorn och armen/axeln placeras avslappnat på detektorplattans övre kant.  
Placera bröstet på detektorplattan.  
Dra bröstet framåt.  
Se till att bröstvärtan är i profil och komprimera.



## L-MLO Vänster bröst

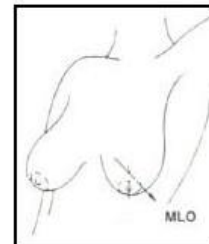
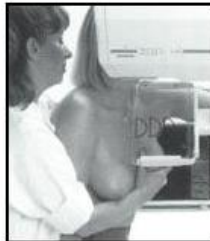Utförs som ovan.



## Kriterier MLO

- Körtlar i armhålan och hela bröstet på samma bild.
- Bröstmuskeln (musculus pectoralis major) ska synas ned till mamillen
- Tydlig övergång
- Bröstvärtan i profil
- Väl komprimerat bröst
- Ingen veckbildning

## Illustration MLO-projektion (medio-lateral-oblique)



## Efter undersökningen

### Vid avslutad undersökning

- Stäng undersökningen i SYNGO.
- Öppna matrisfönstret i PACS.
- Presentera bilderna enligt [visningsprotokoll](#).
- Stoppa undersökningen i PACS.

# Information om handlingen

**Handlingstyp:** Rutin

**Gäller för:** Mammografienhet Uddevalla sjukhus

**Innehållsansvar:** Carina Bjelkengren, (carbj), Sjuksköterska

**Godkänd av:** Maria Edegran, (mared2), Överläkare

**Dokument-ID:** NU10129-1655924590-32

**Version:** 4.0

**Giltig från:** 2025-03-05

**Giltig till:** 2027-03-05