

Gäller för: Mammografienhet Uddevalla sjukhus
Innehållsansvar: Carina Bjelkengren, (carbj), Sjuksköterska
Godkänd av: Maria Edegran, (mared2), Överläkare

Giltig från: 2024-08-13
Giltig till: 2026-08-13

Mammografi – Kvinnor

Syfte

Metodbeskrivning för undersökning på Mammografiavdelningen, NU-sjukvården.

Förändringar sedan föregående version

Reviderat ålder under rubrik inför undersökning.

Inför undersökningen

Indikation	Diagnostisera förändringar och utesluta malignitet.
Kvinnor yngre än 25 år	Endast ultraljud. Vid <i>hereditetskontroll</i> remitterad från bröstkirurg eller efter ordination från röntgenläkare görs också en bilateral mammografi enligt nedan.
Kvinnor äldre än 25 år	Bilateral mammografi enligt nedan.
Undersökningskod	66000 Mammografi klinisk
Strålskydd	Se kapitel 4.2 och 5.6 i Strålskydd vid undersökningar och behandlingar med röntgenstrålning
Arbetsplats	Siemens Mammomat Revelation
Kompressionsplatta	18 x 24, 24 x 30 Softcomp 20 x 26, 12 x 24
Förberedelser i PACS och SYNGO	<ul style="list-style-type: none">• Kontrollera patient-ID och att rätt undersökningskort är valt i PACS.• Starta och signera undersökningen i PACS.• Skriv ansvarig läkares signatur i PACS.• Markera samma patient i SYNGO.• Bil2 Mammografi – Prime är förvalt i SYNGO.• Starta undersökningen.

Undersökning

Bildtagning

1. R-CC (right cranio-caudal)
2. L-CC (left cranio-caudal)
3. L-MLO (left medio-lateral-oblique)
4. R-MLO (right medio-lateral-oblique)

R-CC

Höger bröst

Röntgenröret i upprätt läge (vertikal strålriktning), ingen vinkling.

Patienten står med framsidan mot apparaten.

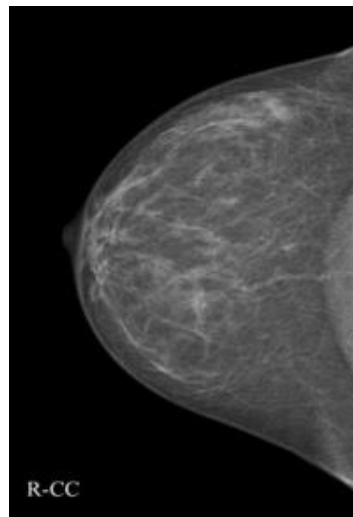
Låt kvinnan ta ett litet steg bakåt och därefter luta sig in mot detektorplattan.

Placera bröstet mitt på detektorplattan.

När bröstet är korrekt placerat, dra i bröstet och se till att bröstvårtan är i profil.

Axlarna ska vara avslappnade.

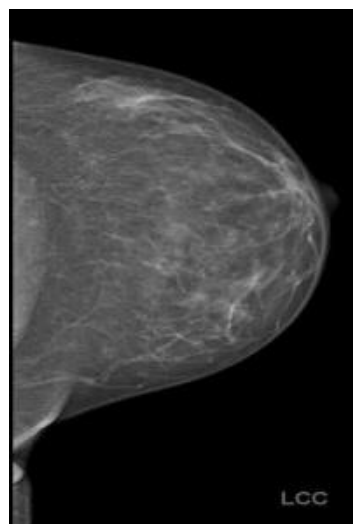
Bröstet komprimeras uppifrån och ned mot detektorplattan/röntgenbordet.



L-CC

Vänster bröst

Utförs som ovan.



Kriterier CC

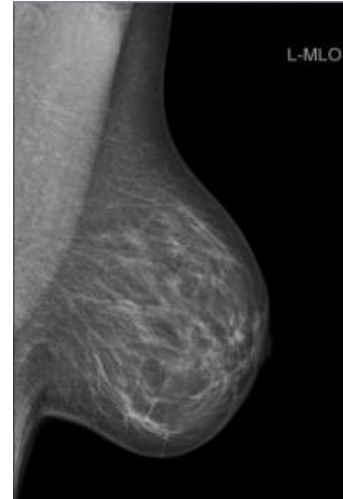
- Hela bröstet avbildat, både medial- och lateralsidan med.
- Bröstvårtan i profil
- Om möjligt ska pectoralismuskeln vara med (som en skugga)
- Väl komprimerat bröst
- Ingen veckbildning

Illustration CC-projektion (cranio-caudal)



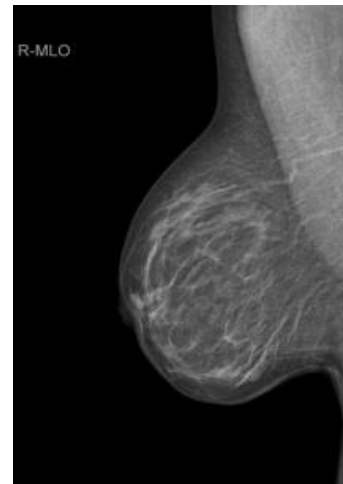
L-MLO
Vänster bröst

Röntgenröret vinklat 60°.
Patienten står med framsidan mot apparaten.
Patienten böjer sig nu fram mot detektorn och armen/axeln placeras avslappnat på detektorplattans övre kant.
Placera bröstet på detektorplattan.
Dra bröstet framåt.
Se till att bröstvårtan är i profil och komprimera.



R-MLO
Höger bröst


Utförs som ovan.



Kriterier MLO

- Bröstmuskeln (musculus pectoralis major) ska synas ned till mamillen
- Tydlig övergång
- Bröstvårtan i profil
- Ej slokande bröst.
- Väl komprimerat bröst
- Ingen veckbildning

Illustration MLO-projektion (medio-lateral-oblique)



Efter undersökningen

Vid avslutad undersökning

- Stäng undersökningen i SYNGO.
- Öppna matrisfönstret i PACS.
- Presentera bilderna enligt [visningsprotokoll](#).
- Stoppa undersökningen i PACS.

Information om handlingen

Handlingstyp: Rutin

Gäller för: Mammografienhet Uddevalla sjukhus

Innehållsansvar: Carina Bjelkengren, (carbj), Sjuksköterska

Godkänd av: Maria Edegran, (mared2), Överläkare

Dokument-ID: NU10129-1655924590-30

Version: 4.0

Giltig från: 2024-08-13

Giltig till: 2026-08-13