

Gäller för: Öron- näs- hals- käkkirurgi

Giltig från: 2026-05-26

Innehållsansvar: Anders Hammarström, (andha31), Överläkare

Giltig till: 2028-05-26

Granskad av: Anders Hammarström, (andha31), Överläkare

Godkänd av: Christin Apelman Lacandler, (chrap1), Enhetschef

Utredning av cystisk förändring lateralt på halsen

Bakgrund

Cystiska förändringar lateralt på halsen hos vuxna patienter utgör en diagnostisk utmaning, då sensitiviteten för malignitet i cystvätska är mycket låg.

En lateral halscysta anses vara en benign embryonal gälgångsrest från tidigt fosterstadium. Laterala halscystor malignifierar aldrig men är kliniskt omöjliga att säkert skilja från en cystisk halsmetastas.

En cystisk halsmetastas innebär att en lymfkörtel på halsen har blivit helt eller delvis cystiskt omvandlad till följd av metastasering. Denna benägenhet ses hos skivepitelcancer, framförallt utgående från tonsiller och tungbas. I många fall är dessa cancrar orsakade av humant papillomvirus (HPV). Cystisk metastas ses också vid spridning från en papillär thyroideacancer.

Syfte och mål

Detta styrdokument syftar till att ge riktlinjer för handläggning av patienter med en cystisk knöl lateralt på halsen i area II-V utan fynd av klinisk primärtumör. Cystor belägna i spottkörtlar ingår inte i det här styrdokumentet. Styrdokumentet är skapat genom ett regionalt samarbete inom VG-regionen men publiceras på lokal nivå.

Ansvar

ÖNH-kliniken

Avgränsningar

Dokumentet är avsett för läkare på ÖNH-kliniken. Utredning av solida halsknölar eller vid misstanke om primärtumör i thyroidea ingår i andra vårdprogram.

Arbetsbeskrivning

Anamnes: Cystor på halsen kan dyka upp i alla åldrar. Studier har visat att sannolikheten för malignitet är mycket låg om man är <40 år, varför detta används som en cut-offgräns för utredning av misstänkt malignitet.

Status: Fullständigt ÖNH-status inklusive palpation av lymfkörtelstationer, thyroidea och tonsiller. Ingång i styrdokumentet förutsätter att ingen klinisk primärtumör kan misstänkas.

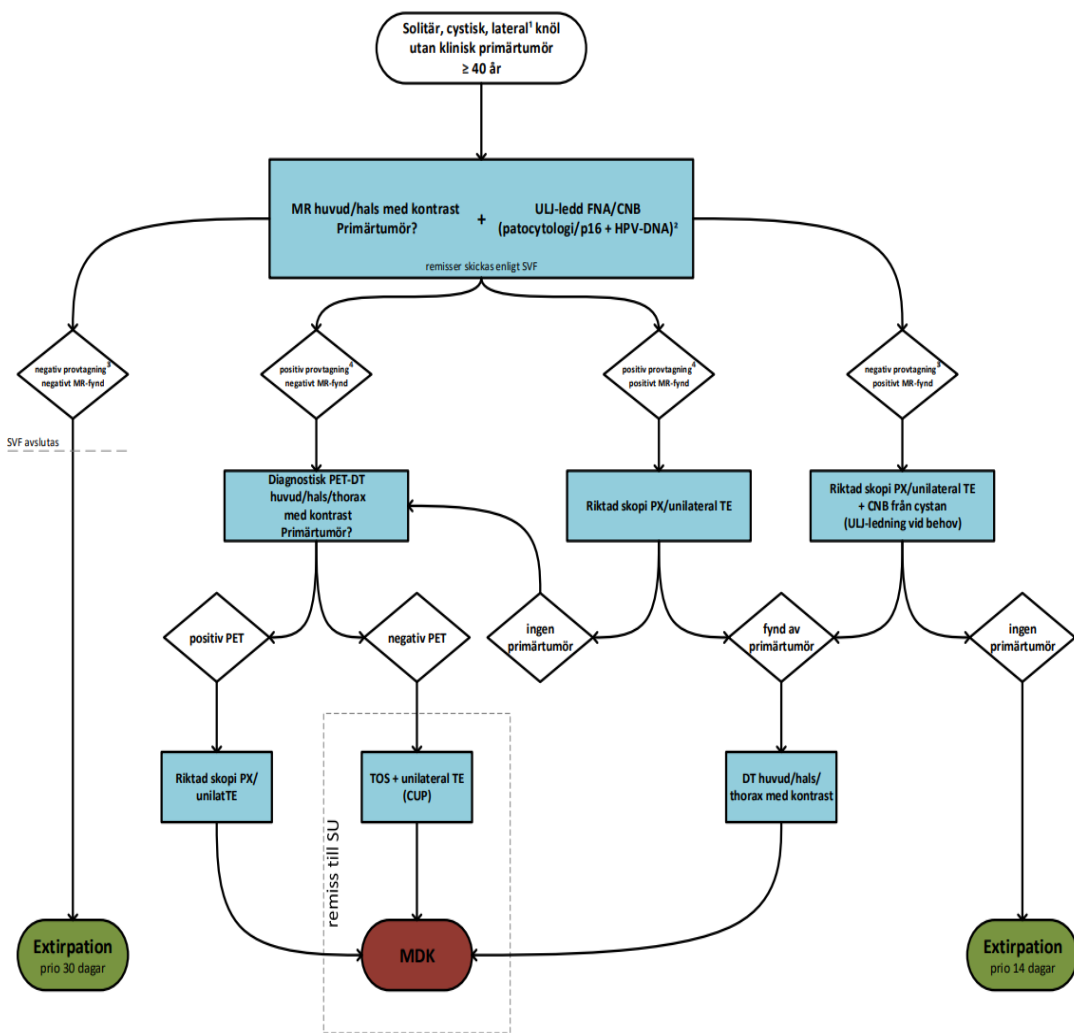
Cystan palperas som en fluktuerande resistens i area II-V. Vanligaste lokaliseringen är framför m. sternocleidomastoideus övre del.

Ultraljud är en bra metod att anatomiskt lokalisera förändringen och skilja en cystisk resistens från en solid. Misstänkta förändringar i thyroidea kan då också upptäckas.

Utredning: Patienten ingår i SVF. Den cystiska förändringen utreds enligt nedanstående flödesschema. Samtidig analys av HPV görs beroende på val av nålprovtagning. Vid finnålspunktion (FNA) skickas cystvätska samtidigt i separat sterilt rör till virologen SU (virologremiss) för diagnostik av HPV-DNA. Analysen utförs en gång per vecka, i nuläget på onsdagar. Vid mellannålsbiopsi (CNB) frågar man efter samtidig förekomst av p16. Positiv provtagning avser antingen positiv cytologi/PAD eller positiv HPV-DNA/p16.

Uppföljning, utvärdering och revision:

Styrdokumentet är skapat av medlemmarna i den regionala gruppen kring benign mjukdelskirurgi inom ÖNH. Gruppen har vardera en representant från SU, SÄS, NÄL och SkaS. Dokumentet publiceras lokalt på varje förvaltning men gruppen ansvarar tillsammans med medicinskt ledningsansvariga på respektive sjukhus för uppföljning och eventuell revidering vartannat år av dokumentet.



Kommentarer

- 1) Knölar belägen i regio II-V.
- 2) p16 på ev mellansåsbiopsi. HPV-DNA på cystvätska skickas i sterilt rör på separat remiss till virologen.
- 3) Konklusivt material. Otillräckligt material bör föreläda ny punktion/biopsi.
- 4) Positiv provtagning avser antingen positiv cytologi/PAD ELLER positiv HPV-DNA.

Förkortningar

- CNB = Mellansåsbiopsi
- DT = Datortomografi
- FNA = Finnålsaspiration
- HPV-DNA = PCR av humant papillomvirus DNA
- MR = Magnetresonanstomografi
- PET-DT = Positronemissionstomografi + Datortomografi
- PX = Provecision/biopsi
- p16 = p16-immunhistokemi
- TE = Tonsillektomi
- TOS = Transoral surgery
- ULJ = Ultraljud

Information om handlingen

Handlingstyp: Rutin

Gäller för: Öron- näs- hals- käkkirurgi

Innehållsansvar: Anders Hammarström, (andha31), Överläkare

Granskad av: Anders Hammarström, (andha31), Överläkare

Godkänd av: Christin Apelman Lacandler, (chrap1), Enhetschef

Dokument-ID: NU10103-1961048382-151

Version: 1.0

Giltig från: 2026-05-26

Giltig till: 2028-05-26