

Gäller för: Akutmottagning NÄL, Ortopedi

Giltig från: 2025-02-04

Innehållsansvar: Meysam Parshan, (meypa1), Specialistläkare

Giltig till: 2027-02-04

Granskad av: Olle Månsson, (ollma), Överläkare

Godkänd av: Hans Svensson, (hansv16), Verksamhetschef

Distala metafysära radius- och ulnafrakturer hos barn - handläggning

Revidering i denna version

Ingen revidering i denna version. Giltighetstiden förlängd.

Bakgrund

Metafysära distala radiusfrakturer hos barn är beräknade att vara cirka 20-25% av alla frakturer som sker hos barn. Deras skelett är den svagaste länken i rörelseapparaten. Så det kan leda till fraktur med ganska lindrigt trauma. De är indelade i olika typer av frakturer gällande metafysen dvs mindre felställda frakturer såsom buckle(torus) och unikortikala frakturer så kallad greenstick och helt kompletta (bikortikala) frakturer. Viktigt med dessa frakturer är att de har stor ombyggnadsförmåga (remodellering) så ännu bättre och snabbare läkning om frakturen ligger nära tillväxtzon. Hos små barn, kan man tolerera större felställningar dvs om barnet är yngre <8-10 år. Skelettet har en förmåga att korrigera 1-2 grader varje månad när barnet växer.

Syfte

Syftet med denna rutin är att underlätta initial handläggning av metafysära radiusfrakturer hos barn på akutmottagningen. Tanken är att satsa på att behandla dessa frakturer konservativt utan att behöva reponera med tanke på remodelleringspotential. Detta har bevisats ha ett utmärkt resultat hos yngre barn <10 år.

Vilka berörs

Ortopedkliniken och akutmottagningen

Anamnes och undersökning hos barn

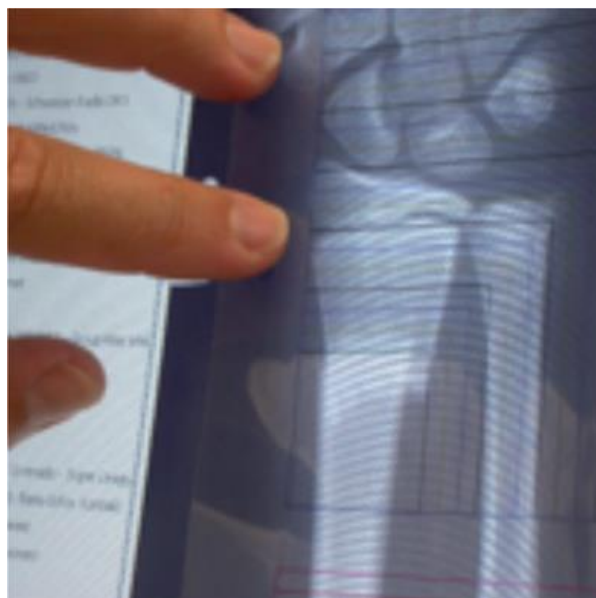
Man ska alltid låta barnet prata och förklara problemet först och sedan kan man få hjälp av föräldrarna vid behov. Den friska sidan ska alltid undersökas och jämföras med den skadade sidan. Efter en väl genomförd klinisk undersökning kan röntgen bli aktuellt, i de flesta fall räcker det med vanlig slätröntgen. CT är sällan nödvändigt i den frakturgruppen.

Acceptabla felställningar

- Barn <10 år, kan stora felställningar accepteras, <30° dorsalböckning, <10° volarböckning, ½ benbredd ad latus. <2 cm från fysen.
- Barn 11-14 år bör mindre felställningar accepteras dvs <20° dorsalböckning, <5° volarböckning samt ¼ benbredd ad latus. <2 cm från fysen.

OBS: Felställningen ska mätas från 0-planet på röntgen eftersom **barnet inte har volar tilt** som vuxna eller syns inte eftersom distala dorsala radius omfång inte är mineraliserad.

The rule of the square kan användas för att identifiera metafysen. Enligt AOklassifikation, mäter man bredden på fysen av både radius och ulna, sedan tar man



de måtten till distala radius för att identifiera metafysen. Ibland hamnar man väldigt mycket proximalt i skaftet och då rekommenderas att man har en gräns på <2 cm från fysen som ett acceptabelt värde.

Gränsen att välja sluten reposition eller stiftning är i nuläget felställningen som ses på utanpåskriften, men detta tolereras om barnen är små och det finns relativa hinder för sövning. Det finns alltid olika faktorer och svårigheter som påverkar detta, då är det alltid bra att man förklarar olika behandlingsalternativ med föräldrarna innan man väljer behandling. Noggrann information bör lämnas till föräldrarna så att de är medvetna om remodeleringspotential samt förväntningar angående resultatet efter behandlingen.

Åtgärder

Vid konservativ behandling gäller olika gips och antal veckor beroende på hur stor felställning det är.

- Större felställningar <30° dorsalböckning samt <10° volarböckning och ½ benbredd ad latus, ska behandlas konservativt med gips. Gipstiden kan beräknas upp till 4-6 veckor beroende på felställningen. Röntgenkontroll inom 5-7 dagar. Om det vid första återbesöket redan finns försämrat frakturläge rekommenderas en ny röntgen om 5 dagar. Avgipsning hos oss på mottagningen med eller utan röntgen. Syftet med

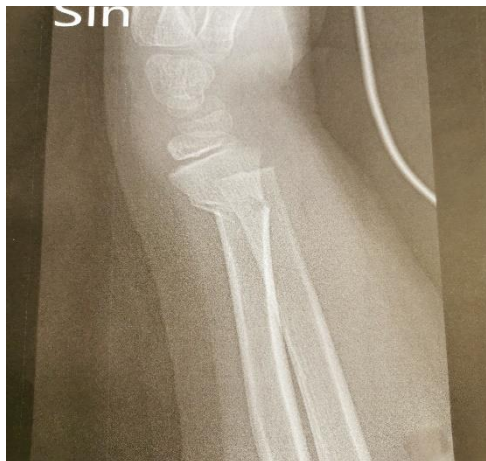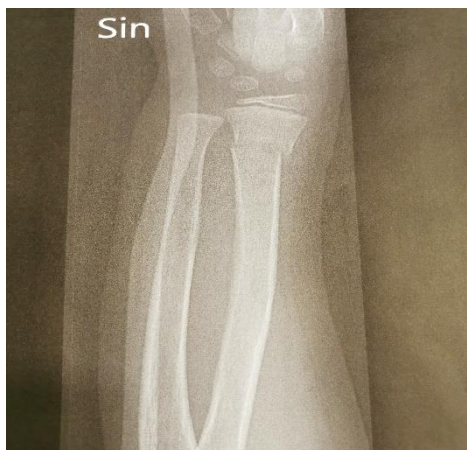röntgen vid avgipsning är att kolla kallus, om man behöver förlänga gipstiden och i så fall med låg gipsskena.

- Mindre felställningar <15-20° dorsalböckning samt <5° volarböckning, kan gipstiden vara upp till 3-4 veckor med röntgenkontroll efter 1 vecka. Gipsvalet kan vara BEC (Below Elbow Cast) om ulna inte frakturerats.
- Torusfrakturer behandlas med BEC upp till 3 veckors gipstid, ingen kontroll behövs.

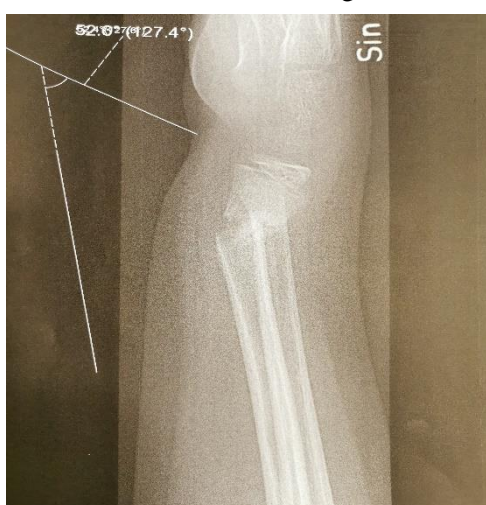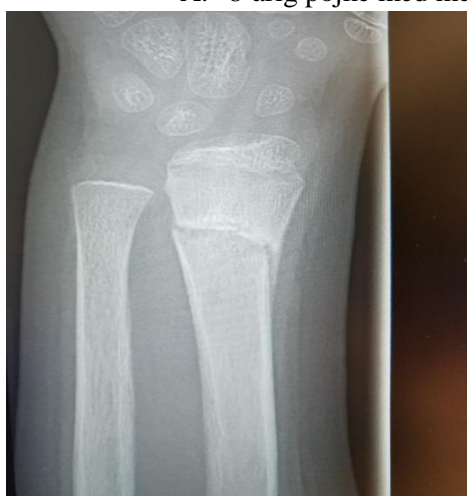Operativ åtgärd

- Om frakturfelställningen inte ligger i de ovannämnda gränserna, ska operativ åtgärd övervägas. Detta kan vara sluten reposition under narkos antingen med eller utan stift.

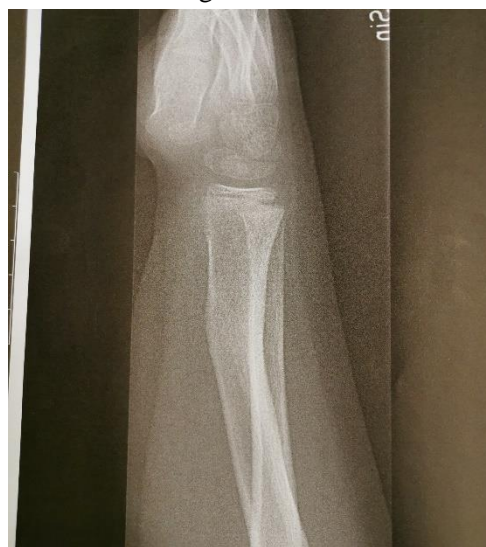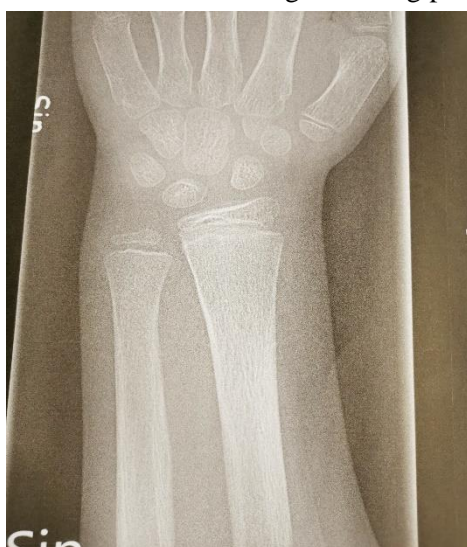Tillägg: Vissa studier har inte visat någon påtaglig skillnad mellan AEC (Above Elbow Cast) och BEA (Below Elbow Cast) gällande resultatet i mindre felställda metafysära radiusfrakturer då begränsning för supination och pronation inte visat någon skillnad med AEC jämfört med BEC. Båda gipstyperna är effektiva gällande behandlingen, men patienterna har mindre svårigheter avseende dagliga aktiviteter med BEC. I denna rutin pratar vi inte om det då vi rekommenderar just AEC med 90 grader flexion i armbåge för metafysära radiusfrakturer med stora felställningar med ulnafrakturer.



A. 8-årig pojke med metafysär radius fx med cirka 25° dorsalböckning.



B. Röntgen vid avgipsning efter 3 veckor. Dorsalböckning cirka 40°.



C. Röntgen efter 1,5 år.

Referens:

1. Ebba Fridh, Sektionsöverläkare, Traumasektionen, Barnkirurgen, Drottning Silvias Barn- och Ungdomssjukhus, Göteborg.
2. Planka L, Chalupov´a P, Skvaril J, Poul J, G´al P. [Remodelling ability of the distal radius in fracture healing in childhood]. *Rozhl Chir.* 2006;85:508-10. Czech
3. Noonan KJ, Price CT. Forearm and distal radius fractures in children. *J Am Acad Orthop Surg.* 1998;6:146-56.
4. Bohm ER, Bubbar V, Yong Hing K, Dzus A. Above and below-the-elbow plaster casts for distal forearm fractures in children. A randomized controlled trial. *JBone Joint Surg Am* 2006;88:1–8.
5. Astrid Lindgrens Barnsjukhus, Stockholm.
6. NU-Sjukvården, ortopedkliniken. Bilder tagna av Meysam Parshan.
7. Slongo T, Audigé L, Clavert JM, et al. The AO comprehensive classification of pediatric long-bone fractures: a web-based multicenter agreement study. *J Pediatr Orthop.* 2007 Mar;27(2):171–180.
8. *J Orthop Trauma* • Volume 32, Number 1 Supplement, January 2018
9. Gandhi RK, Wilson P, Mason Brown JJ, Macleod W. Spontaneous correction of deformity following fractures of the forearm in children. *Br J Surg.* 1962;50:5-10.

Information om handlingen

Handlingstyp: Rutin

Gäller för: Akutmottagning NÄL, Ortopedi

Innehållsansvar: Meysam Parshan, (meypa1), Specialistläkare

Granskad av: Olle Månsson, (ollma), Överläkare

Godkänd av: Hans Svensson, (hansv16), Verksamhetschef

Dokument-ID: NU10097-1520354460-104

Version: 3.0

Giltig från: 2025-02-04

Giltig till: 2027-02-04