

Gäller för: Radiologisk mottagning NÄL, Radiologisk mottagning Uddevalla Sjukhus

Giltig från: 2026-01-22

Innehållsansvar: Sanna Axelsson, (sanpa5), Sektionsledare

Giltig till: 2028-01-22

Godkänd av: Marianna Fehér, (marfe24), Överläkare

Akromioklavikularleder – Luxation

Metodbok Konventionell röntgen

Gemensam rutin för att utföra undersökning på ett säkert och enhetligt sätt.

Förändringar i denna version

Lagt till avstånd detektor.

Inför undersökningen

Frågeställning	Luxation
Strålskydd	Strålskydd vid undersökningar och behandlingar med röntgenstrålning
Arbetsplats	Adora T3
Avstånd detektor	110 cm
Detektor	Potter utan raster
Bildtagning	1. Frontal

Bildtagning

Frontal

Patienten med dorsalsidan emot detektorn/bildplattan.

Patienten något bakåtlutad alternativt vinkla röret 10–15° kaudalt.

Armarna hänger ned.

Centrera så båda AC-lederna är med i bild.

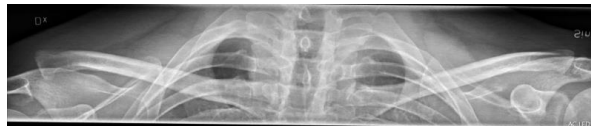Alternativ bildtagning

Om det inte går att få båda AC-leder på en bild, ta dem var för sig.

Kriterier:

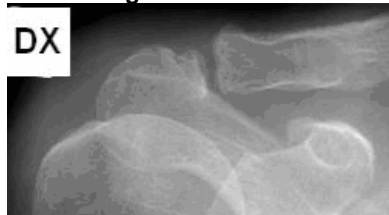
- Ledspringorna ska avbildas.
- Processus coracoideus (korpnäbbsutskotten) ska vara synliga bilateralt.
- Rak bild.
- Övre bländarkant strax utanför huden.
- Synlig sidomarkering.

Frontal

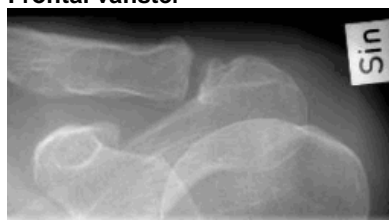

Alternativ bildtagning

Frontal höger



Frontal vänster



Information om handlingen

Handlingstyp: Rutin

Gäller för: Radiologisk mottagning NÄL, Radiologisk mottagning
Uddevalla Sjukhus

Innehållsansvar: Sanna Axelsson, (sanpa5), Sektionsledare

Godkänd av: Marianna Fehér, (marfe24), Överläkare

Dokument-ID: NU10095-1819752655-46

Version: 6.0

Giltig från: 2026-01-22

Giltig till: 2028-01-22