

Gäller för: Radiologisk mottagning NÄL, Radiologisk mottagning Uddevalla Sjukhus

Giltig från: 2025-03-28

Innehållsansvar: Sanna Axelsson, (sanpa5), Sektionsledare

Giltig till: 2027-03-28

Godkänd av: Marianna Fehér, (marfe24), Överläkare

## Skalle – Myelom

### Metodbok Konventionell röntgen

Gemensam rutin för att utföra undersökning på ett säkert och enhetligt sätt.

### Förändringar sedan föregående version

Inga förändringar.

**Undersökningen utförs med datortomografi i första hand**

## Inför undersökningen

**Frågeställning** Myelom

**Strålskydd** Se kapitel 4.2 och 5.1 i [Strålskydd vid undersökningar och behandlingar med röntgenstrålning](#)

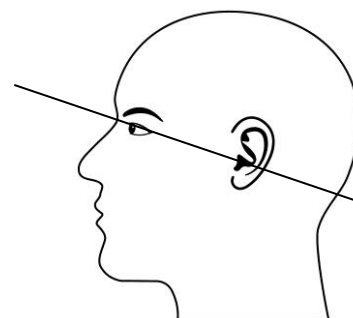
**Arbetsplats** Adora  
T3

**Detektor** Potter

**Bildtagning** 1. Sida

**Övrigt** Tas som ett komplement då en DT thorax/buk eller MR helrygg nyligen utförts.

Grundposition enligt OM-linjen (orbita-hörselgångsplanet)  
OM-linjen används som referensplan vid undersökningar med orbixteknik. Det är en linje som förbinder övre kanten på yttre hörselgången med orbitas nederkant. Om du inte kan få huvudet i detta läge, utan måste vinkla t ex 15° kraniellt för att få OM-linjen. Lägg till 15° när du vinklar kraniellt resp. dra ifrån 15° när du vinklar kaudalt.



## Bildtagning

### Sida

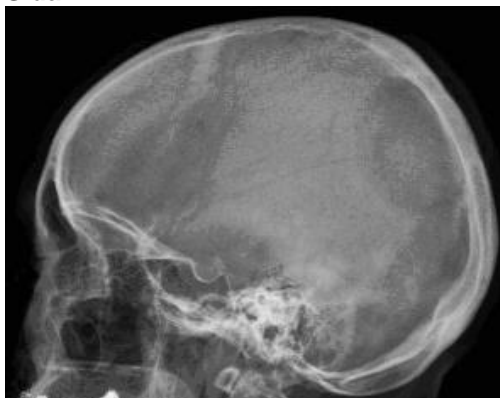
Utgångsläge: Grundposition enligt OM-linjen, se ovan.

Centrera cirka 5 cm ovanför/kraniellt om hörselgången.

### Kriterier

Hela skallen ska vara med.

### Sida



# Information om handlingen

**Handlingstyp:** Rutin

**Gäller för:** Radiologisk mottagning NÄL, Radiologisk mottagning  
Uddevalla Sjukhus

**Innehållsansvar:** Sanna Axelsson, (sanpa5), Sektionsledare

**Godkänd av:** Marianna Fehér, (marfe24), Överläkare

**Dokument-ID:** NU10095-1819752655-451

**Version:** 4.0

**Giltig från:** 2025-03-28

**Giltig till:** 2027-03-28