

Gäller för: Radiologisk mottagning NÄL, Radiologisk mottagning Uddevalla Sjukhus

Giltig från: 2025-08-21

Innehållsansvar: Sanna Axelsson, (sanpa5), Sektionsledare

Giltig till: 2027-08-21

Godkänd av: Marianna Fehér, (marfe24), Överläkare

# Tunntarmspassage – passagehinder, ileus (akut)

## Metodbok Konventionell röntgen

Gemensam rutin för att utföra undersökning på ett säkert och enhetligt sätt.

## Förändringar sedan föregående version

Tillägg och revidering av text under bildtagning.

## Inför undersökningen

### Frågeställning

- Passagehinder
- Ileus (akut)
- För rutin tunntarmspassage natt se: [Arbetsrutin Extern granskare natt, röntgensjuksköterska – NÄL](#).

### Strålskydd

Kvinnor 15–50 år skall tillfrågas om graviditet.  
För övriga strålskyddsregler se kapitel 4.2 och 5.4 i [Strålskydd vid undersökningar och behandlingar med röntgenstrålning](#)

### Arbetsplats

Ryggbord  
Takstativ

### Detektor

Stor i potter.

### Kontrast

Liquid Polibar Plus.

### Beredning av kontrast

1,5 dl Liquid Polibar Plus blandas med 1,5 dl kallt vatten = 3 dl färdigberedd lösning.

Oftast är patienten ineliggande och kan dricka kontrast på avdelningen  
Avdelningspersonalen hämtar då kontrast på röntgen.

#### Remittentinformation:

[Tunntarmspassage dagtid - ordination/Information till vårdavdelning](#) - för utskrift

#### Rutin för röntgen

[Kontrastmedel till tunntarmspassage – Uddevalla](#)

### Bildtagning

1. Bukfrontal
2. Bukfrontal "följebilder" – antalet kan variera, läkare beslutar

### Tillvägagångssätt

1. Patienten får dricka kontrast
2. Därefter höger sidoläge (för att kontrasten skall lämna ventrikeln)
3. Bildtagning efter tidsintervall utifrån radiologens ordination- skriv antalet timmar på bilden  
Titta på föregående bilder och se var kontrasten ligger - centrera därefter
4. Undersökningen avslutas då kontrasten går över i colon ev. ännu senare för att se om vidgade tunntarmar fallit samman

### Dokumentation i RIS

- Vid varje bildtagning skapas ett undersökningskort "Tunntarmspassage, passagekontroll".
- Notera i Remissanteckningar:
  - Klockslag för kontrastintag (då patienten druckit färdigt)
  - Klockslag då nästa bild skall tas (ordination från radiolog)
  - Antal timmar (räknas från kontrastintaget - till nästa bild)
  - Använd - [Tunntarmspassage - förinlagd text i RIS](#)
- Notera även avvikelser i Remissanteckningar t.ex. om patienten inte fått behålla kontrasten etc.

### Eftervård

Patienten ska dricka rikligt efter undersökningen (om inga kontraindikationer finns). Detta för att förhindra förstoppning.

## Bildtagning

### Bukfrontal

Första bilden efter kontrastintag (tid för första bild ordinerar av radiolog). Rekommenderas 4 timmar efter kontrasttillsförelse, med reservation för ingen bildtagning på natten från kl. 21.00 Uddevalla. Kl. 22.00 NÅL

Patienten ligger i ryggläge.

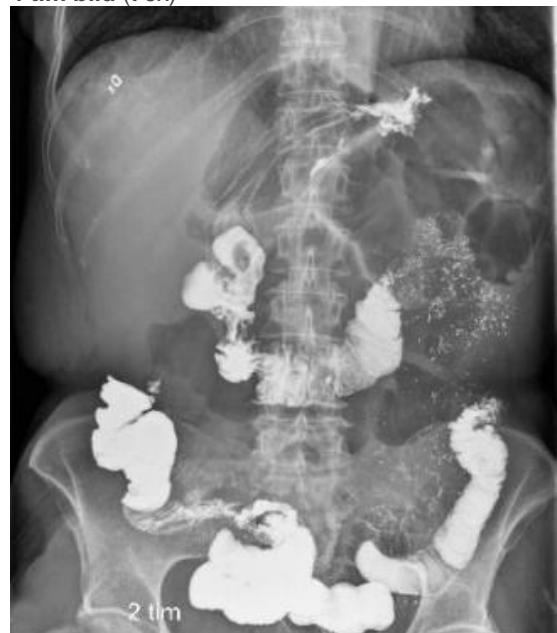Centrera så att ventrikeln kommer med på första bilden (bra att göra en markering på patienten här).

Skriv antal timmar på bilden (räknas från det att patienten druckit kontrasten).

#### Kriterier

Ventrikeln med i bild.  
Tidsangivelse med i bild.  
All kontrastfylld tarm avbildad.

4 tim bild (t ex)

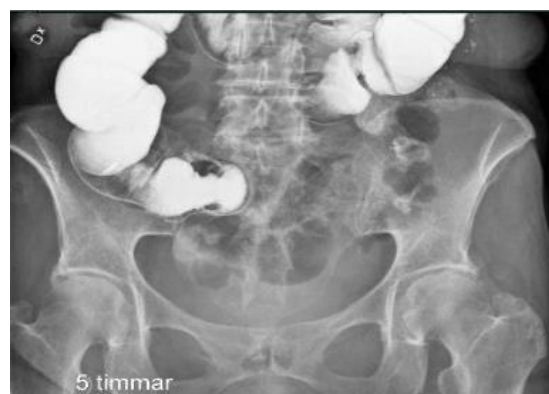
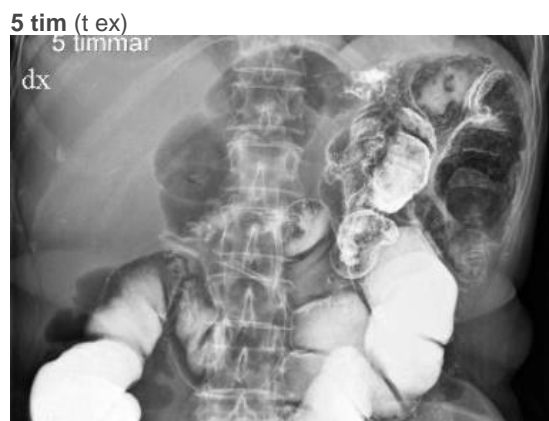
**Bukfrontal**  
**5 tim (t ex)**

Bildtagning efter tidsintervall utifrån radiologens ordination- skriv antalet timmar på bilden

Patienten ligger i ryggläge.

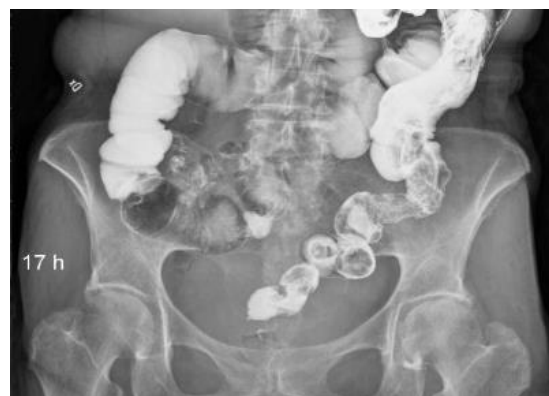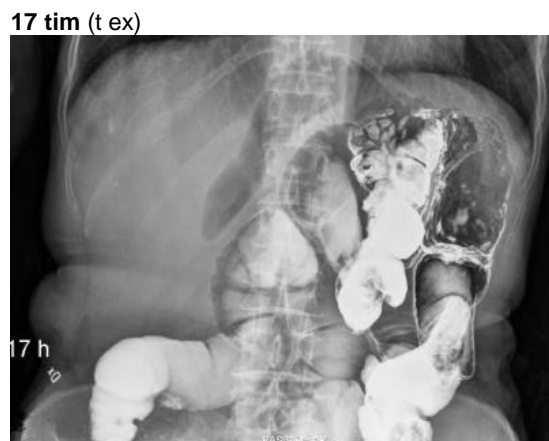
Centrera någon centimeter längre ned än bild 1.



**Bukfrontal**  
**17 tim (t ex)**

Bildtagning efter tidsintervall utifrån radiologens ordination- skriv antalet timmar på bilden

Se föregående bilder och centrera därefter.



# Information om handlingen

**Handlingstyp:** Rutin

**Gäller för:** Radiologisk mottagning NÄL, Radiologisk mottagning  
Uddevalla Sjukhus

**Innehållsansvar:** Sanna Axelsson, (sanpa5), Sektionsledare

**Godkänd av:** Marianna Fehér, (marfe24), Överläkare

**Dokument-ID:** NU10095-1819752655-44

**Version:** 5.0

**Giltig från:** 2025-08-21

**Giltig till:** 2027-08-21