

Gäller för: Radiologisk mottagning NÄL, Radiologisk mottagning Uddevalla Sjukhus

Giltig från: 2025-06-24

Innehållsansvar: Sanna Axelsson, (sanpa5), Sektionsledare

Giltig till: 2027-06-24

Godkänd av: Marianna Fehér, (marfe24), Överläkare

Revben – Utredning, fraktur

Metodbok Konventionell röntgen

Gemensam rutin för att utföra undersökning på ett säkert och enhetligt sätt.

Lungröntgen i första hand vid frakturfrågeställning

Förändringar sedan föregående version

Inga förändringar.

Inför undersökningen

Frågeställning

- Utredning
- Fraktur

Strålskydd

Se kapitel 4.2 och 5.1 i [Strålskydd vid undersökningar och behandlingar med röntgenstrålning](#)

Arbetsplats

Adora
T3

Detektor

Stor i potter

Övrigt

Ev. blyindikator

Bildtagning

1. Frontal övre
2. Frontal nedre

Bildtagning

Frontal övre Patienten i ryggläge alternativt stående, lätt vriden åt aktuella sidan.

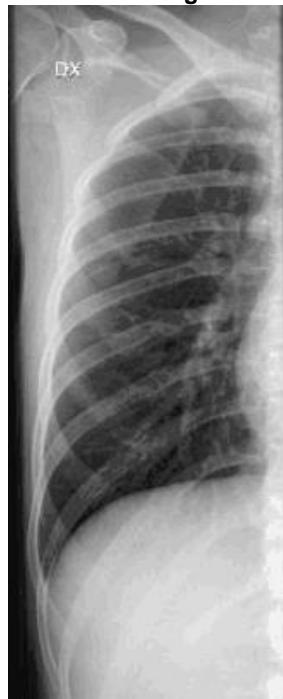Blända ut på längden.

Centrera över bröstkorgen så att costa 1 utgör övre gräns.

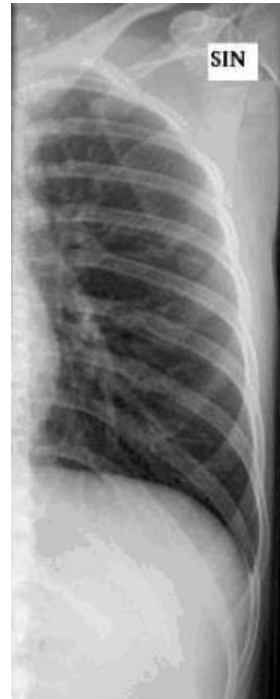Patienten håller andan.

Kriterier:
Få med så många revben som möjligt på bilden.

Frontal övre höger



Frontal övre vänster



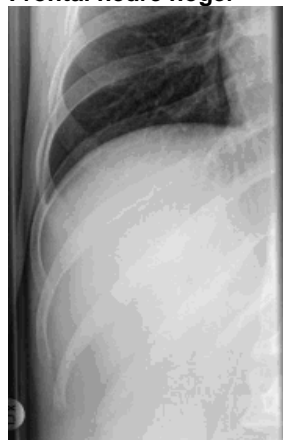Frontal nedre Samma som ovan.

Centrera över bröstkorgen så att costa 12 utgör nedre gräns.

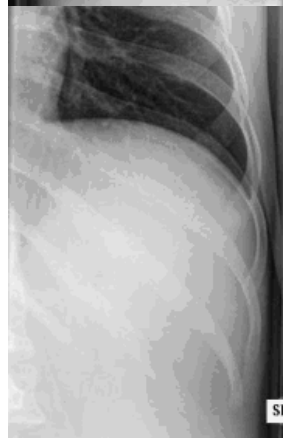
Patienten håller andan.

Kriterier:
De revben som inte kom med på första bilden ska avbildas.

Frontal nedre höger



Frontal nedre vänster



OBS! Utskriven version kan vara ogiltig. Verifiera innehållet.

Information om handlingen

Handlingstyp: Rutin

Gäller för: Radiologisk mottagning NÄL, Radiologisk mottagning
Uddevalla Sjukhus

Innehållsansvar: Sanna Axelsson, (sanpa5), Sektionsledare

Godkänd av: Marianna Fehér, (marfe24), Överläkare

Dokument-ID: NU10095-1819752655-436

Version: 4.0

Giltig från: 2025-06-24

Giltig till: 2027-06-24