

Gäller för: Radiologisk mottagning NÄL, Radiologisk mottagning Uddevalla Sjukhus

Giltig från: 2025-01-21

Innehållsansvar: Sanna Axelsson, (sanpa5), Sektionsledare

Giltig till: 2027-01-21

Godkänd av: Marianna Fehér, (marfe24), Överläkare

# Nyckelben – Fraktur, utredning

## Metodbok Konventionell röntgen

Gemensam rutin för att utföra undersökning på ett säkert och enhetligt sätt.

## Förändringar sedan föregående version

Inga förändringar

### Inför undersökningen

**Frågeställning**

- Fraktur
- Utredning

**Strålskydd**

Se kapitel 4.2 och 5.1 i

[Strålskydd vid undersökningar och behandlingar med röntgenstrålning](#)

**Arbetsplats**

Adora  
T3

**Detektor**

Potter med raster

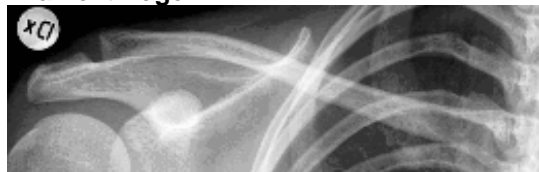**Bildtagning**

1. Frontal kraniell vinkling, sittande eller liggande
2. Frontal kaudal vinkling, sittande eller liggande

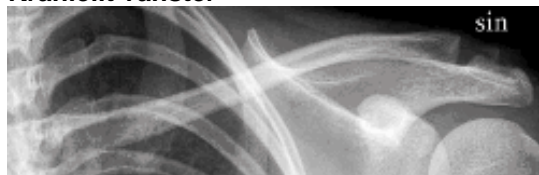## Bildtagning

<b>Frontal kraniell vinkling</b>	Centrera mitt på nyckelbenet. Vinkla röret 15° kraniellt. Nyckelbenet projiceras i S-format i bröstkorgen.
<b>Kriterier</b>	Hela nyckelbenet ska avbildas.

**Kraniellt höger**

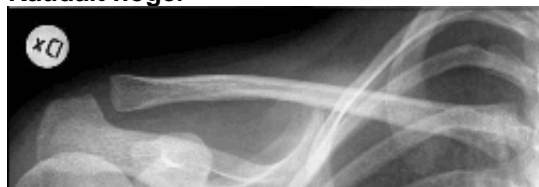

**Kraniellt vänster**

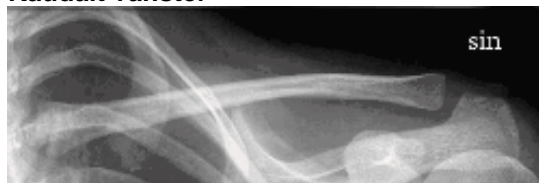


<b>Frontal kaudal vinkling</b>	Centrera mitt på nyckelbenet. Vinkla röret 15° kaudalt.
<b>Kriterier</b>	Nyckelbenet projiceras rakt och till största delen friprojicerad från bröstkorgen. Hela nyckelbenet ska avbildas.

**Kaudalt höger**



**Kaudalt vänster**



# Information om handlingen

**Handlingstyp:** Rutin

**Gäller för:** Radiologisk mottagning NÄL, Radiologisk mottagning  
Uddevalla Sjukhus

**Innehållsansvar:** Sanna Axelsson, (sanpa5), Sektionsledare

**Godkänd av:** Marianna Fehér, (marfe24), Överläkare

**Dokument-ID:** NU10095-1819752655-392

**Version:** 4.0

**Giltig från:** 2025-01-21

**Giltig till:** 2027-01-21