

Gäller för: Radiologisk mottagning NÄL, Radiologisk mottagning Uddevalla Sjukhus

Giltig från: 2025-09-01

Innehållsansvar: Sanna Axelsson, (sanpa5), Sektionsledare

Giltig till: 2027-09-01

Godkänd av: Marianna Fehér, (marfe24), Överläkare

Handled med provokation– Scapholunär dislokation

Metodbok Konventionell röntgen

Gemensam rutin för att utföra undersökning på ett säkert och enhetligt sätt.

Förändringar sedan föregående version

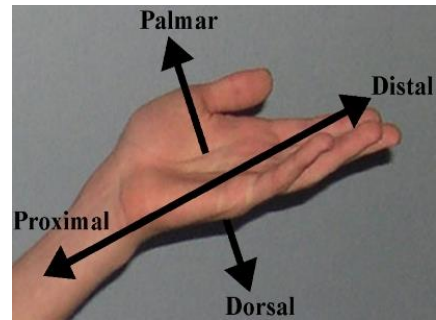
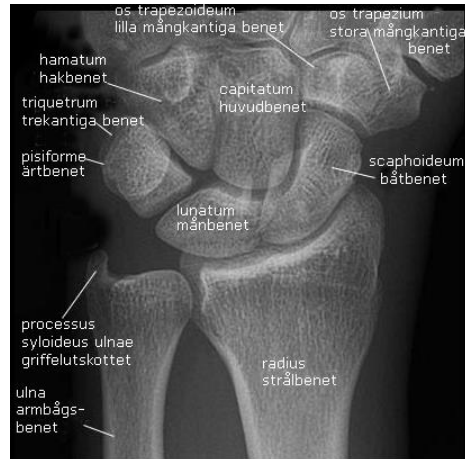Mindre förändring.

Inför undersökningen

Frågeställning	Scapholunär dislokation
Strålskydd	Se kapitel 4.2 och 5.1 i Strålskydd vid undersökningar och behandlingar med röntgenstrålning
Arbetsplats	Adora T3
Detektor	Liten
FFA	100 cm
Bildtagning	<ol style="list-style-type: none">1. Frontal med handen ulnarflekerad2. Frontal med handen radialflekerad

Övrigt

Mellanhandens anatomi



Bildtagning

Frontal med ulnarflektion

Handens volarsida mot detektorn.

Vrid handen cirka 30° ulnart.

Underarmen ska ligga rak.

Centrera över scaphoideum/
lunatum.

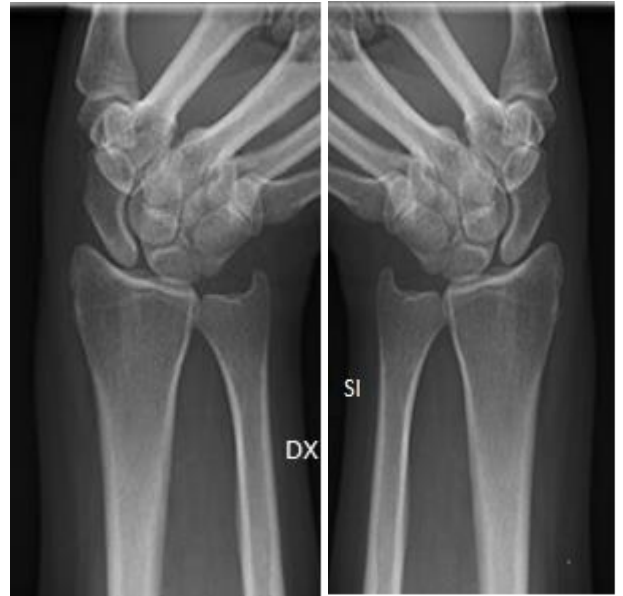Patienten ska knyta handen hårt i
15 sekunder. Ta därefter bilden.

Kriterier

Rak handled med minimal
överprojicering av radius och ulna.

Frontal höger

Frontal vänster



Frontal med radialflektion

Handens volarsida mot detektorn.

Vrid handen cirka 30° radialt.

Underarmen ska ligga rak.

Centrera över scaphoideum/
lunatum.

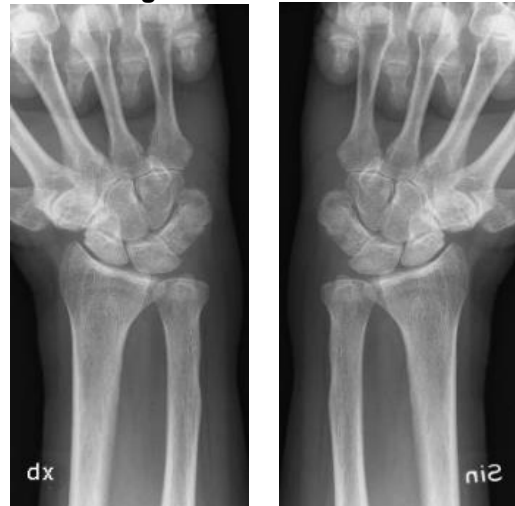Patienten ska knyta handen hårt i
15 sekunder. Ta därefter bilden.

Kriterier

Rak handled med minimal
överprojicering av radius och ulna,

Frontal höger

Frontal vänster



Information om handlingen

Handlingstyp: Rutin

Gäller för: Radiologisk mottagning NÄL, Radiologisk mottagning
Uddevalla Sjukhus

Innehållsansvar: Sanna Axelsson, (sanpa5), Sektionsledare

Godkänd av: Marianna Fehér, (marfe24), Överläkare

Dokument-ID: NU10095-1819752655-323

Version: 4.0

Giltig från: 2025-09-01

Giltig till: 2027-09-01