

Gäller för: Radiologisk mottagning NÄL, Radiologisk mottagning Uddevalla Sjukhus

Giltig från: 2025-01-21

Innehållsansvar: Sanna Axelsson, (sanpa5), Sektionsledare

Giltig till: 2027-01-21

Godkänd av: Marianna Fehér, (marfe24), Överläkare

Hand – Fraktur, frakturkontroll, skelettförändring

Metodbok Konventionell röntgen

Gemensam rutin för att utföra undersökning på ett säkert och enhetligt sätt.

Förändringar sedan föregående version

Inga förändringar.

Inför undersökningen

Frågeställning

- Fraktur
- Frakturkontroll
- Skelettförändring

Strålskydd

Se kapitel 4.2 och 5.1 i

[Strålskydd vid undersökningar och behandlingar med röntgenstrålning](#)

Arbetsplats

Adora
T3

Detektor

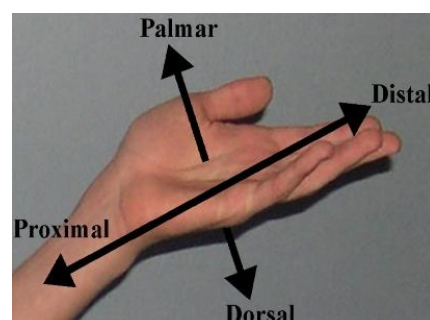
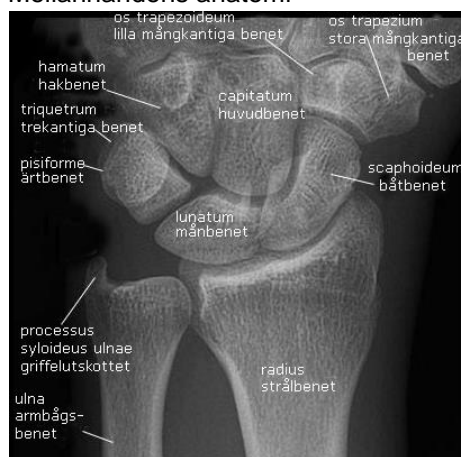Liten

Bildtagning

1. Frontal
2. Vridning
3. Sida

Övrigt

Mellanhandens anatomi



Bildtagning

Frontal

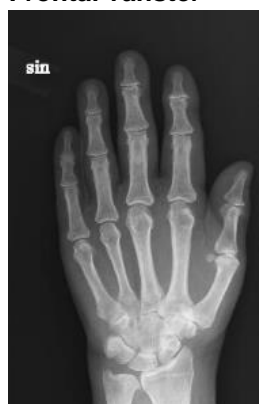Volarsidan/handflatan mot detektorn/bildplattan.

Centrera mitt på mellanhanden. Har patienten svårt att räta på fingrarna – lägg dorsalsidan mot detektorn/bildplattan.

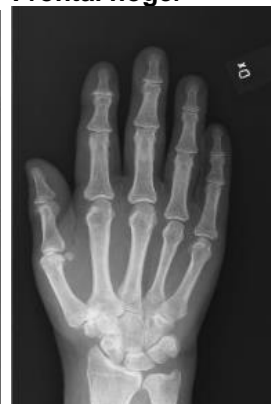Kriterier

Fingertopparna och handleden ska vara med på bild.

Frontal vänster



Frontal höger



Vridning

Vrid upp tumsidan cirka 30°.

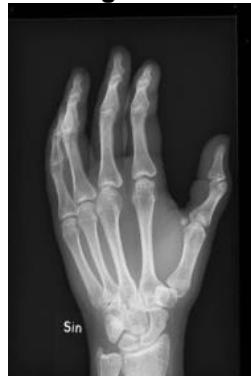Lägg fingrarna "trappstegsvis".

Centrera mitt på mellanhanden.

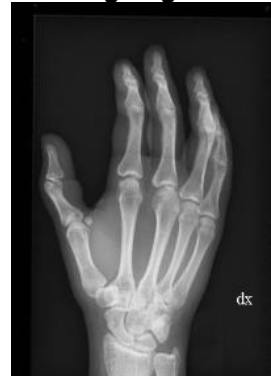Kriterier

Fingertopparna och handleden ska vara med på bild.

Vridning vänster



Vridning höger



Sida

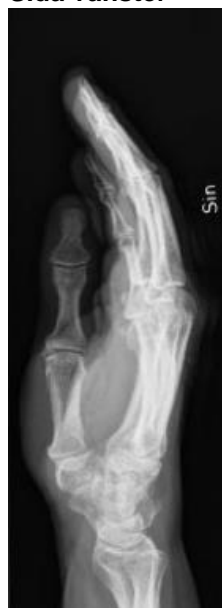Ulnarsidan mot detektorn/bildplattan.

Centrera mitt på mellanhanden.

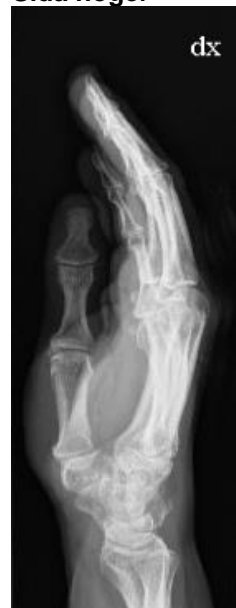Kriterier

Fingertopparna och handleden ska vara med på bild.

Sida vänster



Sida höger



Information om handlingen

Handlingstyp: Rutin

Gäller för: Radiologisk mottagning NÄL, Radiologisk mottagning
Uddevalla Sjukhus

Innehållsansvar: Sanna Axelsson, (sanpa5), Sektionsledare

Godkänd av: Marianna Fehér, (marfe24), Överläkare

Dokument-ID: NU10095-1819752655-320

Version: 4.0

Giltig från: 2025-01-21

Giltig till: 2027-01-21