

Gäller för: Radiologisk mottagning NÄL, Radiologisk mottagning Uddevalla Sjukhus

Giltig från: 2026-03-24

Innehållsansvar: Sanna Axelsson, (sanpa5), Sektionsledare

Giltig till: 2028-03-24

Godkänd av: Marianna Fehér, (marfe24), Överläkare

Halsrygg – Frakturkontroll

Metodbok Konventionell röntgen

Gemensam rutin för att utföra undersökning på ett säkert och enhetligt sätt.

Förändringar sedan föregående version

Inga förändringar.

Inför undersökningen

Frågeställning

- Frakturkontroll

Strålskydd

Se kapitel 4.2 och 5.1 i [Strålskydd vid undersökningar och behandlingar med röntgenstrålning](#)

Arbetsplats

Adora

Detektor

Potter

Bildtagning

1. Sida
2. Frontal
3. Dens frontal – vid kontroll av atlas- eller densfraktur

Bildtagning

Sida

Ställ in halsryggsstödet efter patientens naturliga hållning.

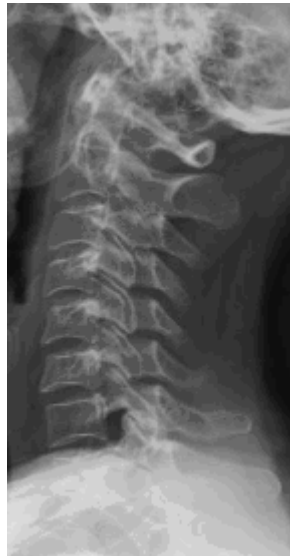Vertikala ljuskorset i medellinjen.

Centrera mitt på halsryggen, cirka tre tvärfingrar ner från örsnibben.

Kriterier

C1-C7 ska vara med på bilden (patienten drar sina axlar nedåt).

Sida



Frontal

Vrid stolen alternativt vinkla röret så att patienten har ansiktet frontalt mot detektorn.

Strålriktning: PA.

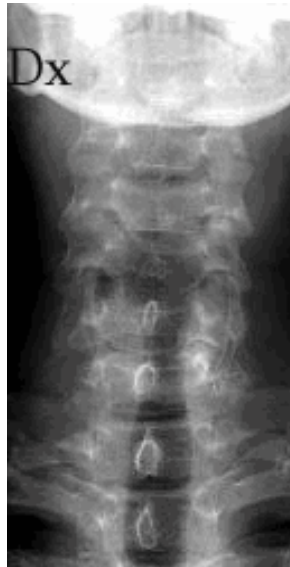Patientens haka något uppdragen.

Vinkla röret 10° kraniellt.

Kriterier

Sträva efter att komma in mellan kotorna.

Frontal



Dens frontal – vid kontroll av atlas- eller densfraktur

Vrid stolen till frontal position.

Strålriktning: AP.

Patienten böjer ned hakan (rak linje mellan hörselgången till näsvingens nedre kant).

Vinkla röret cirka 6° kaudalt.

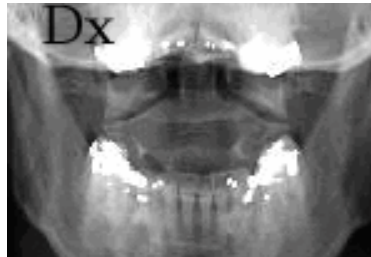
Patienten gapar.

Centrera mitt i munnen.

Kriterier

Dens axis ska friprojiceras.

Dens frontal



Information om handlingen

Handlingstyp: Rutin

Gäller för: Radiologisk mottagning NÄL, Radiologisk mottagning
Uddevalla Sjukhus

Innehållsansvar: Sanna Axelsson, (sanpa5), Sektionsledare

Godkänd av: Marianna Fehér, (marfe24), Överläkare

Dokument-ID: NU10095-1819752655-316

Version: 5.0

Giltig från: 2026-03-24

Giltig till: 2028-03-24