

Gäller för: Radiologisk mottagning NÄL, Radiologisk mottagning Uddevalla Sjukhus

Giltig från: 2026-01-26

Innehållsansvar: Karin Nyberg, (karny7), Röntgensjuksköterska

Giltig till: 2028-01-26

Godkänd av: Sverker Torgerson, (sveto1), Överläkare

DT Urografi 4-fas med thorax (852900A & 830800)

Syfte

Metodbeskrivning för DT-undersökning i NU-sjukvården.

Förändringar i denna version

PVK specificerad.

Inför undersökningen

Indikationer	Som Urografi 4-fas, med samtidig undersökning av thorax.
Förberedelser	<ul style="list-style-type: none">• Kreatinin och GFR.• PVK, helst grön.
PO kontrast/dryck	1,5 timme före undersökningen ska patienten kissa. Därefter får patienten inte kissa förrän undersökningen är genomförd. Eventuell KAD ska vara stängd. 30 minuter före undersökningen ska patienten dricka 5 dl vatten med jämn fördelning. Polikliniska patienter dricker hemma.
IV kontrast	Omnipaque 350 mg I/ml enligt OmniJect "Urografi 3- och 4-fas".
Strålskydd	Kvinnor 15–50 år ska tillfrågas om eventuell graviditet. För övriga strålskyddsregler se kapitel 4.2 och 5.2 i Strålskydd vid undersökningar och behandlingar med röntgenstrålning
Patientposition	<ul style="list-style-type: none">• Ryggläge.• Fötterna mot gantryt.• Armarna ovanför huvudet.

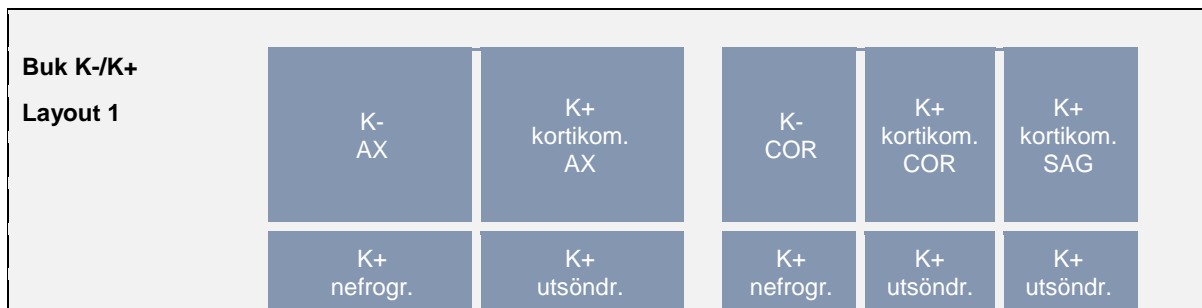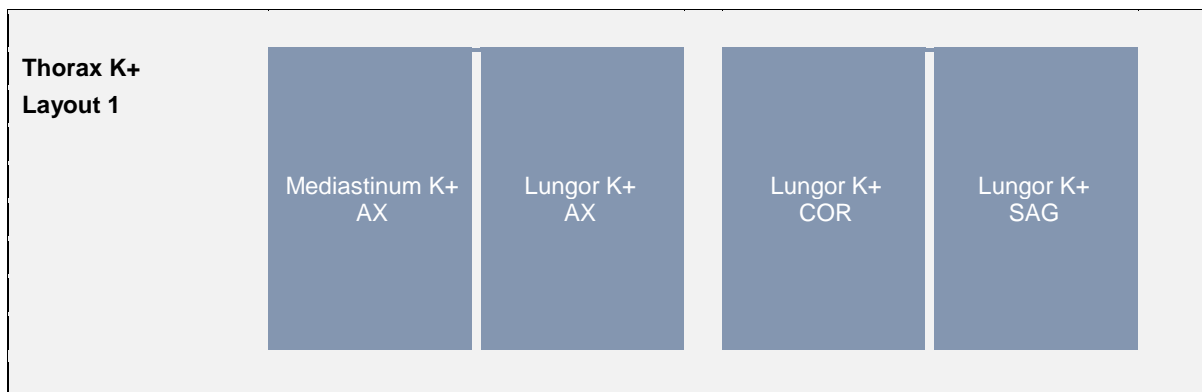
Bildtagning

Bild/serie	Inställning	
Scout	Jugulum – höftleder.	
1. Helbuk K- (lågdos)	↓ Diafragma – trochanter minor. <i>Patienten ska andas in och hålla andan.</i>	
Premonitor	ROI i proximala bukaorta, tröskelvärde 120 HU (GE och Toshiba), 90 HU (Siemens).	
2. Helbuk K+ kortikomedullär	↓ Diafragma – trochanter minor. <i>Patienten ska andas in och hålla andan.</i>	
3. Thx/övre buk K+ nefrografisk (medellåg dos)	↓ Jugulum – crista ilaca. <i>Patienten ska andas in och hålla andan.</i>	
Scout	Mamiller – trochanter minor.	
4. Urinvägar K+ utsöndr (lågdos)	↓ Nedanför diafragma – trochanter minor. <i>Patienten ska andas in och hålla andan.</i>	
<p>Efter scanning segmenteras serie 3 i thorax och buk och reformateras som vanligt. Thorax läggs på ett kort och alla bukserier på ett annat.</p>		

Arkivering

Bild/serie	Projektion	Snitt/ink.	Kernel (Siemens/GE/Toshiba)	Fönster	Arkiv
1. Helbuk K- (lågdos)	COR	5/3	Br40/Standard/FC08	C50 W450	PACS
	AX	0,6/0,6	Br40/Standard/FC08	C50 W450	PACS/ Syngo.via
2. Helbuk K+ kortikomedullär fas	COR	5/3	Br40/Standard/FC08	C50 W450	PACS
	SAG	5/3	Br40/Standard/FC08	C50 W450	PACS
	AX	0,6/0,6	Br40/Standard/FC08	C50 W450	PACS/ Syngo.via
3. Thx/övre buk K+ nefrografisk fas (medellåg dos)	AX	0,6/0,6	Br40/Standard/FC08	C50 W450	PACS/ Syngo.via
↳ Mediastinum K+	AX	0,6/0,6	Br40/Standard/FC08	C50 W450	PACS/ Syngo.via
↳ Lungor K+	AX	0,6/0,6	BI64/Lung/FC52	C-400 W1600	PACS/ Syngo.via
	COR	3/3	BI64/Standard/FC52	C-400 W1600	PACS
	SAG	3/3	BI64/Standard/FC52	C-400 W1600	PACS
↳ Övre buk K+	COR	5/3	Br40/Standard/FC08	C50 W450	PACS
4. Urinvägar K+ utsöndringsfas (lågdos)	COR	5/3	Br40/Standard/FC08	C100 W700	PACS
	SAG	5/3	Br40/Standard/FC08	C100 W700	PACS
	AX	0,6/0,6	Br40/Standard/FC08	C100 W700	PACS/ Syngo.via
Scouter	-	-	-	-	PACS
Dosrapport	-	-	-	-	PACS

Hängning PACS



OBS! Utskriven version kan vara ogiltig. Verifiera innehållet.



Information om handlingen

Handlingstyp: Rutin

Gäller för: Radiologisk mottagning NÄL, Radiologisk mottagning
Uddevalla Sjukhus

Innehållsansvar: Karin Nyberg, (karny7),
Röntgensjuksköterska

Godkänd av: Sverker Torgerson, (sveto1), Överläkare

Dokument-ID: NU10095-1819752655-284

Version: 6.0

Giltig från: 2026-01-26

Giltig till: 2028-01-26